QUINTESSENCE

INTERNATIONAL BULGARIA

2019 | 1 (29)

QUINTESSENCE PUBLISHING
БЪЛГАРИЯ

ИНФОДЕНТ

Di Nova Clinics

Лечебни стратегии при цялостна рехабилитация върху естествени зъби и импланти

ОБУЧИТЕЛНИ СЕМИНАРИ И ПРАКТИЧЕСКИ КУРСОВЕ

с д-р Кирил ДИНОВ

Д-р Кирил ДИНОВ завършва стоматология в МА – София. Работи интензивно в сферата на оклузията, оралната имплантология и пародонтологията. Д-р Динов завършва мастер-програма по имплантология на UCLA - Los Angeles, California, под ръководството на Dr. Sascha Jovanovic. Специализира естетична имплантология в тренировъчния център на Nobel Biocare в Yorba Linda, California. Преминава специализирано обучение по костна и периимплантна хирургия и естетична дентална медицина във водещи европейски клиники. Специализира оклузия в The Dawson Academy – St. Petersburg, Florida. Един от едва няколкото европейски специалисти препоръчани от The Dawson Academy. Член е на управителния съвет на българския Клуб по имплантология, активен член на gIDE, директор на gIDE Bulgaria Study Club и носител на The Dawson Academy Award 2011. Член на редакционната колегия на сп. Quintessence International Bulgaria. Провежда курсове ориентирани към биологичния аспект на имплантологията и основи на функционалната оклузия. Водещ лектор в програмите на Di Nova Clinics. Ръководи частна практика в София, насочена към тотална рехабилитация на пациенти с дефицити и оклузални проблеми.

ТАКСА УЧАСТИЕ до 25.10.2019 г.:

МАСТЕР СЕРИЯ 1	280 лв. с ДДС
МАСТЕР СЕРИЯ 2	280 лв. с ДДС
МАСТЕР СЕРИЯ 3	280 лв. с ДДС
ПРАКТИЧЕСКИ КУРС 1 ниво	2 400 лв. с ДДС
ПРАКТИЧЕСКИ КУРС 2 ниво	2 400 лв. с ДДС

НАЧИНИ НА ПЛАЩАНЕ:

1. **в офиса на фирма Инфодент:** София 1113, ул. Лидице 7-9, ет. 3, ап. 7
2. **с банков превод:** ДСК; IBAN: BG06STSA93000021731862; BIC: STSABGSF за Инфодент-БГ ООД, Галя Василева Начева
3. **с пощенски запис:** София 1113, ул. Лидице 7-9, ет. 3, ап. 7 Инфодент-БГ ООД, Галя Василева Начева

ИНФОРМАЦИЯ И РЕГИСТРАЦИЯ:

ИНФОДЕНТ

тел.: 02 963 45 43; 0885 807 675

www.infodent.bg

2 ноември 2019 г.
кино АРЕНА Младост, София

02.11.19 МАСТЕР СЕРИЯ 1
ФУНКЦИЯ. ПОГЛЕД ОТВЪТРЕ.

09.30 - 11.00 ч.
Функция
Позиция на долната челюст. Съпътстваща анатомия. Фактори, върху които можем да влияем и обстоятелства, които трябва да приемем. Адаптация и декомпенсация.

11.30 - 13.00 ч.
Оклузия
Оклузия и функция. Депрограмиране-ефективност и проблеми. Вертикален размер на оклузията. Нужда, ползи, приложение и грешки при терапия с шини.

14.00 - 15.30 ч.
Лечебни стратегии при цялостна рехабилитация
Индивидуализация в рамките на правилата. Пропорции и естетика-изкуството на комбинацията. Идеален и индивидуален лечебен план.

16.00 - 17.00 ч.
Въпроси, коментари и дискусия.

18 януари 2020 г.
кино АРЕНА Младост, София

18.01.20 МАСТЕР СЕРИЯ 2
ОКЛУЗИЯ И ФУНКЦИЯ.

09.30 - 11.00 ч.
Функция
Централна релация. Мускулатура. Става. Адаптирана позиция. Разчитане на оклузалната ситуация и аргументиран избор на лечебен план.

11.30 - 13.00 ч.
Темпоро-мандибуларни разстройства
Класификация. Алгоритъм на Доусън. Алгоритъм на Окесон. Практически ефекти.

14.00 - 15.30 ч.
Планиране на функционално-естетичен оптимум стъпка по стъпка

16.00 - 17.00 ч.
Въпроси, коментари, дискусия.

21 март 2020 г.
кино АРЕНА Младост, София

21.03.20 МАСТЕР СЕРИЯ 3
ЛЕЧЕБНИ СТРАТЕГИИ ПРИ ЦЯЛОСТНА РЕХАБИЛИТАЦИЯ.

09.30 - 11.00 ч.
Патология, етиология и статус, определящи подхода.

11.30 - 13.00 ч.
Цялостна рехабилитация. Клинични случаи. Детайли.

14.00 - 15.30 ч.
Цялостна рехабилитация. Клинични случаи. Детайли.

16.00 - 17.00 ч.
Въпроси, коментари, дискусия.

ОНЛАЙН
РЕГИСТРАЦИЯ
www.infodent.bg



ДВУДНЕВНИ ПРАКТИЧЕСКИ КУРСОВЕ

Водещ: д-р Кирил Динов

Между 02.11.19 МАСТЕР СЕРИЯ 1 и 18.01.20 МАСТЕР СЕРИЯ 2
СТАБИЛНОСТ. (12 участника)

Между 18.01.20 МАСТЕР СЕРИЯ 2 и 21.03.20 МАСТЕР СЕРИЯ 3
ТЕМПОРОМАНДИБУЛАРНИ РАЗСТРОЙСТВА.
(12 участника)

QUINTESSENCE
INTERNATIONAL, BULGARIAN EDITION

2019, БРОЙ 1 (29)
ГОДИНА VIII

ГЛАВЕН РЕДАКТОР: д-р Румен Пернишки

ОТГОВОРЕН РЕДАКТОР: Галя Начева

РЕДАКЦИОННА КОЛЕГИЯ:

дентална медицина
проф. Божидар Йорданов
проф. Карло Запала
доц. Георги Томов
доц. Мариана Димова
доц. Методи Абаджиев
д-р Адриана Йовчева
д-р Ангела Гусийска
д-р Дениця Кафелова
д-р Иван Минчев
д-р Иван Райчев
д-р Кирил Динов

зъботехника
Иван Бурджев
Димитър Шереметски

ПРЕВОД: д-р Михаела Пернишка
д-р Мария Кафеджийска
д-р Ана Костова

ПРЕДПЕЧАТ: Цеца Еничерова

ИЗДАТЕЛ: ИНФОДЕНТ–БГ ООД
лицензионен представител на Quintessence Publishing за България

управители
Галя Начева
Петър Василев, доктор

АДРЕС НА РЕДАКЦИЯТА: София 1113, ул. Лидице 7-9, ет. 3, ап. 7
тел./факс: 02 963 45 43, 02 963 05 44
GSM: 089 845 26 85

E-MAIL: quintessence@infodent.bg
infodent@infodent.bg

www.infodent.bg
www.dentalbooks.bg

© Copyright by Quintessenz Verlags-GmbH, Berlin
Publisher: H. W. Haase

Редакцията на списанието не носи отговорност за съдържанието на публикуваните реклами!

ISSN 1314-6114

Цена: 40 лв.

Molaris DENTAL DEPOT

Digital Solutions

ФОКУСИРАЙТЕ СЕ ВЪРХУ ВАШИЯ УСПЕХ!

Успехът се изгражда върху здрава основа.
Ние ви предлагаме оптимални решения за дигитализация –
качествена техника, разумна цена, обучение и цялостен съпорт –
така ви остава време да се фокусирате върху работата си!



Identica T500

Identica T300

MEDIT i500

SHINING 3D
Autoscan-DS-EX Pro

ПРЕЦИЗНОСТ
Постигната чрез комбиниране на най-добрите технологични и софтуерни решения.

ПРОДУКТИВНОСТ
- ✓ Отлична производителност
- ✓ Спестяване на време
- ✓ Бърза възвръщаемост на инвестициите
- ✓ Добро съотношение качество/цена

formlabs

ПОДДРЪЖКА
- ✓ Обучение
- ✓ Съпорт 24/7
- ✓ Сервиз
- ✓ Богат избор на плащания:
  - на изплащане
  - под наем
  - по Европейски програми

ROLAND DWX

"МОЛАРИС ДЕНТАЛ ДЕПО" ЕООД
е сертифициран представител за България на:
***Medit**, Корея; **Shining**, Китай; **Nacera**, Германия;*
***Zubler**, Германия; **OmegaTech**, Германия;*
***Formlabs**, САЩ; **Maestro 3D**, Италия;*
***CIM System**, Италия; **Roland**, Япония.*

Разрешително за търговия на едро с медицински изделия с рег. № BG / WDA / MD – 0141 издадено от ИАЛ.

София, бул. Сливница 141-143, партер** • тел: **0876 122 351
*e-mail: **molarisdental@abv.bg** • facebook: **Dental Digital Solutions***

СЪДЪРЖАНИЕ

КУРСОВЕ 1, 51, 52

протетика - клиника и лаборатория

6 Протетично възстановяване на абразирано съзъбие чрез силно транслуцентен циркониев оксид

Dr. Moritz Waldecker
Oliver Mattikau ZTM
Priv. Doz. Dr. Wolfgang Bömicke M.Sc.

протетика

22 Новости в травматологията: коректно отстраняване на шини

Dr. Fabio Saccardin
Dr. Christian Dettwiler
Dr. Thomas Connert
Prof. Dr. Andreas Filipp

обща дентална медицина

27 Моларно-инцизивна хипоминерализация: терапия с добавки, възстановявания, ортодонтско и естетично дългосрочно лечение

Dr. Chiara Baroni
Dr. Annalisa Mazzoni
Dr. Lorenzo Breschi

ендодонтия

34 Дигитални помощни средства за планиране в ендодонтията

Dr. Jörg Philipp Tchorz

орална хирургия

44 Реплантирането като алтернатива на хирургичното удължаване на зъбната корона
Клиничен случай

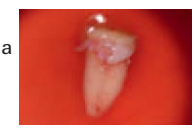

Dr. Khaled Mukaddam
Prof. Dr. Andreas Filippi

НОВО!

Bien Air Dental

TORNADO X

SPECIAL EDITION

Ултра сигурна
и надеждна

новото
TORNADO X

С 60 години опит в денталната сфера, Bien Air предлага гарантирано ниво и надеждност на своите продукти.

Tur TORNADO X LK + Multiflex 4H
REF 1700742-001

Tur TORNADO X + Unifix 4H
REF 1700743-001

ЦЕНА ОТ
1 990 лв.

60
МЕСЕЦА
ГАРАНЦИЯ

KNOW – HOW

- Специално проектирани керамични лагери с удължен живот
- Технология Cool Touch за охлаждане на пуш-бутона за безопасност на пациента
- Soft Push бутон за лесно освобождаване на борера
- LED светлина

CA 1:2.5 LMS
ъглов наконечник

CA 1:2.5 L
REF 1601055-001

ЦЕНА ОТ
1 890 лв.

- Патентована външна охлаждаща система
- Повишаваща система 1:2.5
- Максимална скорост 100 000 об./мин.
- Мултиоптична стъклена технология

SWISS MADE

ОТКРИЙТЕ НАЙ-ДОБРИТЕ ШВЕЙЦАРСКИ ТЕХНОЛОГИИ

София, ул. Прелом 8; тел.: **02 971 54 40; 02 971 54 41**
www.romy-dent.com; e-mail: office@romy-dent.com

РОМИ ДЕНТ

Dr. Moritz WALDECKER
Poliklinik für Zahnärztliche Prothetik
Universitätsklinikum Heidelberg Im Neuenheimer Feld 400
69120 Heidelberg

Oliver MATTIKAU ZTM
Plewe Dentaltechnik, Neckargemünd

Priv. Doz. Dr. Wolfgang BÖMICKE M.Sc.
Poliklinik für Zahnärztliche Prothetik
Universitätsklinikum Heidelberg

Протетично възстановяване на абразирано съзъбие чрез силно транслуцентен циркониев оксид

КЛЮЧОВИ ДУМИ: *изцяло керамични възстановявания, циркониев оксид, абразирано съзъбие, минимално инвазивно възстановяване, повдигане на захапката*

Резюме:

В описания клиничен случай се разглежда протетична рехабилитация на абразирано съзъбие. От голямо значение е ориентираният към дефектите подход. С помощта на монолитни възстановявания, изработени с 3-то поколение циркониев оксид, може да се постигне функционална и естетично задоволителна рехабилитация на пациент, като същевременно се запазят останалите твърди зъбни тъкани. Техническите усложнения, като например чипинг, могат да се избегнат отказвайки се от оклузална облицоваща керамика.

Въведение

Голямо значение при рехабилитацията на устната кухина има както функционалното възстановяване, така и естетиката на изработваната конструкция. Възстановяването трябва да имитира възможно най-точно цвета и формата на естествения зъб. Това означава, че зъболекарят трябва да използва материали, които позволяват постигането на добър естетичен резултат, но едновременно с това трябва и да издържат дългосрочно на биомеханичните натоварвания в устата. Циркониевият оксид се опитва да отговори на тези изисквания в търсенето на дентален биоматериал.

Той се среща в три кристални фази в зависимост от температурата, на която е изложен. При много високи температури под точката на топене от 2680˚C циркониевият оксид се намира в кубична кристална структура, която при температура под 2370˚C преминава в тетрагонална, а при температура под 1173˚C в моноклинна структура. Преминаването от тетрагонална към моноклинна форма е свързано с увеличаване на обема от 3 до 5%. При охлаждане трансформацията на формата се предотвратява чрез добавянето на стабилизиращи оксиди, като магнезиев, калциев и итриев. При стайна температура материалът съществува в мултифаза, а именно частично стабилизиран циркониев оксид. Особено подходящ за използване в зъботехниката е циркониевият оксид с добавен 3 mol% итриев оксид, който при стайна температура се състои изцяло от кристали в тетрагоналната фаза. Този така наречен конвенционален циркониев оксид (1-во поколение) има много добри механични свойства със стойности на якост на огъване от около 1120 MPa и якост на опън от 9 до

фиг. 16a и 16b Директни композитни възстановявания. a) Значителна загуба на твърди зъбни тъкани на долните фронтални зъби, вследствие на атриция и абразия; b) Фронталните зъби след изграждане на режещите ръбове с композит с директен метод.

фиг. 17 Свързаните оклузални композитни фасети на зъби 35 и 34.

AlphaBio Tec Simplantology



Решения за всички клинични случаи

„Медина Био" ООД
Ексклузивен дистрибутор на Alpha Bio Tec за България

Тел.: 0899 145 801
Тел.: 0899 145 805

Офиси в градовете: София, Варна, Пловдив, Габрово и Бургас.

www.medina-bio.com

Symplantology във всичко, което правим!

VOP

DENTAL EQUIPMENT MANUFACTURING

NEW

www.vop-bg.com

Новости в травматологията: коректно отстраняване на шини

Dr. Fabio SACCARDIN

Dr. Christian DETTWILER

Dr. Thomas CONNERT

Prof. Dr. Andreas FILIPPI
Klinik für Zahnärztliche Chirurgie, - Radiologie, Mund- und Kieferheilkunde und Zahnunfall-Zentrum Universitäres Zentrum für Zahnmedizin Basel Universität Basel

КЛЮЧОВИ ДУМИ: *травматология, отстраняване на шини, шина за зъбна травма, титанови шини за травми (TTS), техника за идентификация с флуоресценция (FIT), флуоресценция*

Резюме:

Разместените зъби в резултат на травма трябва да бъдат шинирани по спешност. За тази цел може да се използва фиксиращ композит, който е с цвета на зъбите. Този тип шини се възприемат по-лесно от пациентите, но при отстраняването им щадането на емайла е трудна задача. За по-добра визуализация на прехода между композит и емайл може да се използва флуоресциращото свойство на някои композити. Настоящата статия представя отделните стъпки за лесно и щадящо емайла отстраняване на шини с помощта на т.нар. техника за идентификация с флуоресценция (Fluorescence-aided Identification Technique FIT).

Въведение

Зъбната травма в постоянно съзъбие е често срещана патология. Многократно се наблюдават промени в положението на зъбите, вариращи от лека луксация до пълна загуба на зъба (авулсия). Практически всички засегнати зъби трябва да се шинират по спешност още в първото посещение. Техническите изисквания към шините за зъбни травми са ясно дефинирани: използваните материали не трябва да бъдат ригидни, а еластични, така че да се осигури оздравителен процес в пародонта, а не нефизиологична имобилизация. Златен стандарт представляват титановите шини за травми (TTS. Medartis).

За постигане на максимално безпроблемна пародонтална реинтеграция на засегнатия зъб шината трябва да се фиксира далеч от гингивата. Добрият контрол на плаката в дентогингивалната зона е важен за първоначалния оздравителен процес. Също така е важно количеството на използвания композит да бъде редуцирано максимално. Титановите шини за травми притежават ромбоидна намотка, която отговаря на големината, необходима за адхезия. На всеки зъб трябва да се фиксира един такъв ромб или едно прекръстосване от намотката по съответната адхезивна техника. Препоръчва се също така кантовете накрая на шината да се покрият с малко композит. За използване на минимално количество композит еластичната титанова шина трябва да се притисне плътно по повърхността на зъба. Целта на това е между шината и емайла да не се образува излишно пространство, което да се изпълва с композит.

Гореописаните изисквания се отнасят за лекарите по дентална медицина, а в последните години от особено значение за пациен-

Посетете новият ни сайт www.implanti.bg
По-полезен, по-модерен, по бърз!

сканирай ме

Продукти | Решения | Дигитална библиотека | The Implant Hub | Обучения | Събития

Техниката на идентификация с флуоресценция не е приложима единствено за разпознаване на композитни възстановявания в съзъбието[5], но помага за лесно и бързо, щадящо към емайла отстраняване на шини за зъбни травми.[3]

Заключение

Често в денталната практика се наблюдават спешни случаи на различни зъбни травми. Някои от засегнатите зъби могат да бъдат шинирани. За улеснение на по-нататъшното отстраняване на шините се препоръчва те да се фиксират с течен, флуоресциращ композит в тънък слой. Спазването на тези прости правила при шинирането води до лесно и бързо, щадящо емайла отстраняване на шините под контрол с флуоресцентна лампа. Това е значителен клиничен напредък за денталната практика.

Библиография

1. Berns RS, Billmeyer FW, Saltzman M, Billmeyer FW. Billmeyer and Saltzman's principles of color technology. 3. ed. New York: Wiley, 2000.
2. Burkinshaw SM. Colour in relation to dentistry. Fundamentals of colour science. Br Dent J 2004; 196:33-41.
3. Connert T, Dettwiler C, Meller C, Filippi A, Weiger R. Entfernung adhäsiv befestigter Traumaschienen mittels lichtinduzierter Fluoreszenz: Eine Ex-vivo-Vergleichsstudie. Dtsch Zahnärztl Z 2017; 72:20-21.
4. Fondriest J. Shade matching in restorative dentistry: the science and strategies. Int J Periodontics Restorative Dent 2003; 23:467-479.
5. Meller C, Connert T, Löst C, ElAyouti A. Reliability of a Fluorescence-aided Identification Technique (FIT) for detecting tooth-colored restorations: an ex vivo comparative study. Clin Oral Investig 2017; 21:347-355.
6. Meller C, Klein C. Fluorescence properties of commercial composite resin restorative materials in dentistry. Dent Mater J 2012; 31:916-923.
7. Sproull RC. Color matching in dentistry. 3. Color control. J Prosthet Dent 1974; 31:146-154.
8. Uo M, Okamoto M, Watari F, Tani K, Morita M, Shintani A. Rare earth oxide-containing fluorescent glass filler for composite resin. Dent Mater J 2005; 24:49-52.

Превод: д-р Михаела Пернишка

Моларно-инцизивна хипоминерализация: терапия с добавки, възстановявания, ортодонтско и естетично дългосрочно лечение

Dr. Chiara BARONI
Alma Mater Researcher, Dental School, Department of Biomedical and Neuromotor Sciences, DIBINEM, University of Bologna, Alma Mater Studiorum, Italy.

Dr. Annalisa MAZZONI
Assistant Professor of Restorative Dentistry, Restorative Unit, Department of Dental Sciences (DIBINEM), Alma Mater, University of Bologna, Italy.

Dr. Lorenzo BRESCHI
Full Professor of Restorative Dentistry, Restorative Unit, Department of Dental Sciences (DIBINEM), Alma Mater, University of Bologna, Italy.

КЛЮЧОВИ ДУМИ: *моларно-инцизивна хипоминерализация (МИХ), диагноза МИХ, добавка при МИХ, лечение при МИХ, ортодонтско лечение, възстановителна терапия*

Резюме:

Цел: С помощта на парадигматичен случай тази статия описва протокол с минимална намеса за постигане на естетични резултати при корекция на хипоминерализиран емайл както на фронтални, така и на дистални зъби.

Клинични съображения: Пациентката бе третирана първоначално с минерална добавка с казеин-калциев-фосфат. Непубликувани лабораторни изображения, събрани като част от предходно публикувано проучване, описват резултатите от първоначалното приложение на калциев фосфат като добавка по отношение на моларната емайлова морфология при моларно-инцизивна хипоминерализация (МИХ) и показват, че тази процедура е задължителна при умерени и тежки случаи. Преди възстановяването на дефекта е проведено избелване на фронталния сегмент в клинични условия с биоактивиран Opalescence Boost. Като маскиращ материал е използван Filtek Supreme Ultra Universal Restorative, а като финален слой е нанесена емайлова маса Filtek A2 enamel.

Заключение: Необходим е период от 8-годишно проследяване в повечето умерени/тежки случаи на МИХ, включително ортодонтско лечение и избелване.

Тази статия описва естетичните резултати в парадигматичен случай с корекция на хипоминерализиран емайл както на фронтални, така и на дистални зъби за установяване на протокол с минимална намеса при сходни случаи.

Тежестта на описания случай е определена в съответствие с класификацията за моларно-инцизивна хипоминерализация (МИХ), предоставена от Oliver и кол.[1] и Chawla и кол.[2], използвайки новия индекс за тежестта на моларна хипоминерализация (Molar Hypomineralization Severity Index, MHSI)[1,2], основаващ се на дефекти, цвят, локализация, постеруптивни увреждания, поставени и подменени възстановявания, и атипична чувствителност. Тези характеристики могат да са полезни за пред-

Opalescence BOOST

100% ORIGINAL

Професионално пристолно
ИЗБЕЛВАНЕ
за по-малко от час

Благодарение на флуоризиращите и реминализиращите си съставки ще намали риска от поява на кариес и ще повиши здравината на емайла.

Единствено с употребата на оригинални продукти ще получите желаните резултати!

Работим за успеха Ви! 0700 159 44
MiPlant

www.miplant.bg info@miplant.bg нац. тел. 070015544

Дигитални помощни средства за планиране в ендодонтията

Dr. Jörg Philipp TCHORZ
83064 Raubling und Abteilung für Zahnerhaltung Parodontologie und Endodontologie, Danube Private University (DPU) Krems, Österreich

КЛЮЧОВИ ДУМИ: *планиране на ендодонтско лечение; конично лъчева компютърна томография (Cone Beam Computed Tomography - CBCT); 3D Endo; SICAT Endo*

Резюме:

Конично лъчевата компютърна томография CBCT подпомага не само рентгенологичната диагностика при пациенти със зъбни болки, но позволява и определянето на броя, морфологията и дължината на кореновите канали преди започване на лечението. Новите софтуерни възможности в комбинация с триизмерните данни от CBCT позволяват на зъболекаря да планира сложни ендодонтски случаи. В статията се представят различни протоколи за работа и техниката, която спомага за диагностицирането и лечението на тези сложни случаи.

Въведение

Последните години се характеризират с огромен технологичен напредък при методите за дентални рентгенологични изследвания. Рентгеновата технология се развиде от обикновената плакова снимка до дигитални двуизмерни и триизмерни сензори, разчитани от различни софтуерни програми. Дигитализирането има много предимства в сравнение с обикновените рентгенови снимки, като например по-малко облъчване, по-бързо време за обработване, по-ефективни възможности за оптимизация на образа и по-лесно архивиране.[20]

Двуизмерната рентгенова снимка в ендодонтията е част от ежедневната работа. Тя служи не само за диагностика, но и за рентгенологичен контрол по време и след лечението на коренови канали. Най-големият недостатък на интраоралните рентгенови снимки е тяхната двуизмерност, поради която може да се пропуснат апикални промени и да се интерпретират погрешно калцификации, допълнителни коренови канали и канална морфология.[9,14] Зоната на страничните зъби на горната челюст често е трудна за диагностициране поради костни и анатомични припокривания. Тези припокривания, често заблуждават зъболекаря и той не може да прецени точно изхода от лечението.[15]

Триизмерната рентгенова техника, подобна на коничната лъчева компютърна томография (CBCT), предлага много потенциални възможности особено в ендодонтията.[13] Най-голямото предимство на CBCT е в диагностиката, особено при случаи, в които източникът на ирадииращa болка не може да се локализира с точност, използвайки конвенционалните клинични и рентгенологични методи.[10] Uraba и кол.[19] сравняват в ретроспективно изследване интраорални снимки и ограничен брой обемни CBCT-записи относно

of cone-beam computed tomographic use among endodontic practitioners in the United States. J Endod 2017; 43:699-704.

14. Sherwood IA. Pre-operative diagnostic radiograph interpretation by general dental practitioners for root canal treatment. Dentomaxillofac Radiol 2012; 41:43-54.
15. Tamse A, Kaffe I, Fishel D. Zygomatic arch interference with correct radiographic diagnosis in maxillary molar endodontics. Oral Surg Oral Med Oral Pathol 1980; 50:563-566.
16. Tchorz JP. 3D Endo: three-dimensional endodontic treatment planning. Int J Comput Dent 2017; 20:87-92.
17. Tchorz JP, Poxleitner PJ, Stampf S et al. The use of cone beam computed tomography to predetermine root canal lengths in molar teeth: a comparison between two-dimensional and three-dimensional measurements. Clin Oral Investig 2014; 18:1129-1133.
18. Tchorz JP, Wolgin M, Karygianni L, Vach K, Altenburger MJ. Accuracy of CBCT-based root canal length predetermination using a new endodontic planning software compared to measurements performed with an electronic apex locator ex vivo. Int J Comput Dent 2018; 21:323-328.
19. Uraba S, Ebihara A, Komatsu K, Ohbayashi N, Okiji T. Ability of cone-beam computed tomography to detect periapical lesions that were not detected by periapical radiography: A retrospective assessment according to tooth group. J Endod 2016; 42:1186-1190.
20. Vandenberghe B, Jacobs R, Bosmans H. Modern dental imaging: a review of the current technology and clinical applications in dental practice. Eur Radiol 2010; 20:2637-2655.
21. Zehnder MS, Connert T, Weiger R, Krastl G, Kühl S. Guided endodontics: accuracy of a novel method for guided access cavity preparation and root canal location. Int Endod J 2016; 49:966-972.

Превод: д-р Мария Кафеджийска

Dentsply Sirona

Безспорен лидер в разработването на дентално оборудване

Orthophos SL

ендодонтия в третото измерение

2D/ 3D/ Ceph рентген

- Несравнимо качество на изображението, включително с функциите LOW DOSE и HD, които ви позволяват да създавате 3D изображения с ниските дози радиация от диапазона на 2D рентгеновите изображения.
- 2D с Sharp Layer технология, даваща ясни изображения на цялата челюст с автоматичен фокус.
- Сензор DCS (Direct Conversion Sensor) превръща рентгеновите лъчи директно в електрически сигнал, без традиционното междинно превръщане в светлина, при което се разсейват част от лъчите.
- Поле на видимост FOV 5x5.5 см, 8x5.5cm, 8x8 см, 11x8 см (долна челюст), 11x7.5 см (горна челюст), 11x10 cm. и резолюция 3D 160 µm / 2D 100 µm, нива на сивото 16K \14 bit\, време за заснемане 12-14 сек. и за реконструкция 10 сек.
- Софтуер SIDEXIS 4 за управление и диагностика.

R&K MEDICAL DEPOT R&K

София, жк. Овча Купел I, бул. През. Линкълн №52, тел. 02 80 52 500, моб. 0885 978 698
Варна, ж.к. Възраждане I, бл. 21, тел./ф. (052) 655 035
e-mail: office@mdrk.bg www.mdrk.bg

CERTIFIED ISO 9001

Dr. Khaled MUKADDAM
Fachzahnarzt für orale Chirurgie

Prof. Dr. Andreas FILIPPI
Klinik für Oralchirurgie und Dental Imaging Universitäres Zentrum für Zahnmedizin Basel
4056 Basel Schweiz

Реплантирането като алтернатива на хирургичното удължаване на зъбната корона

Клиничен случай

КЛЮЧОВИ ДУМИ: *реплантация, трансреплантация, трансплантация, фрактура на корона и корен, зъбна травма, хирургично удължаване на зъбна корона*

Резюме:

Настоящата статия описва клиничен случай на реплантация на молар след фрактура на зъбна корона. Пациентът е насочен към клиниката ни с молба за трансплантация на зъб 28 на мястото на фрактурирания зъб 47. Фрактурата е настъпила в резултат на екстракция на зъб 48. Направени са множество опити за консервативно лечение на зъб 47, но накрая е преценено, че не може да бъде възстановен.

След оценка на кореновата конфигурация на трансплантата, е установено, че зъб 28 не е подходящ за трансплантация. Затова зъб 47 е екстрахиран щадящо, след което е реплантиран обратно в алвеолата, но по-коронарно, за да може да се извърши оптимално протетично възстановяване. В конкретния случай реплантацията представлява добра алтернатива на хирургичното удължаване на зъбната корона. Днес модерните вертикални екстракционни техники позволяват значително редуциране на типичния риск, а именно фрактура на зъбите.

Въведение

В последното столетие щадящата, запазваща зъба хирургия отстъпи значително място на развиващата се имплантология. В последните 10-20 години обаче се наблюдава ренесанс на щадящата, консервативна хирургия. По своето естество реплантацията представлява репозициониране на зъба в неговата собствена алвеола.[1] При това ключова роля за успеха на интервенцията има щадящата екстракция на зъба. След това той се фиксира мобилно посредством шина. Индикациите за реплантация могат да бъдат: наличен апикален периодонтит (като алтернатива на апикалната резекция), коронкова или коренова фрактура, както и анкилоза вследствие на травма. Torabinejad и кол.[4] публикуват систематично обобщено изследване, в което показват, че преживяемостта на реплантираните зъби е 88%, а именно точно толкова, колкото и на единичните импланти.

Клиничен случай

Първоначална ситуация

Пациентът е насочен към клиниката с молба за трансплантация на зъб 28 на мястото на фрактурирания 47, след като личният зъболекар многократно се е опитвал да възстанови силно разрушения зъб. В хода на екстракцията

12TH INTERNATIONAL SOFIA DENTAL MEETING

03-06 • ОКТОМВРИ • 2019 • СОФИЯ БЪЛГАРИЯ • ХОТЕЛ РАМАДА

ALL THE DENTISTRY IN ONE CONGRESS

АР. ХЕНРИ САЛАМА
НАУЧЕН ПРЕЗИДЕНТ

Регистрирайте се онлайн

WWW.SDM.BG

Основна конгресна такса

*включено е ДДС

до 01-ви Юли само 295 лв

7 ДЕКЕМВРИ
СОФИЯ

новата парадигма в медицината

ПОСТУРОЛОГИЯ

ОНЛАЙН
РЕГИСТРАЦИЯ
www.infodent.bg

Какво е постурология?

Постурологията е наука за стойката на човека.

С термина „стойка" (posture) се означава стратегията, използвана от невромускулната и скелетната система, за да остане тялото в равновесие, като реагира на гравитацията по възможно най-икономичния начин.

Стойката се определя от състоянието на мускулите и фасциите и подвижността на ставите, което зависи от локални фактори и подлежи на неврохуморална регулация. Фасциите формират триизмерна, непрекъсната мрежа в човешкото тяло, която обвива вътрешните органи, главния и гръбначния мозък, мускулите на трупа и крайниците, кръвоносните съдове и периферните нерви. Така те играят роля в трофиката на тъканите, разпределението на мускулното натоварване и координацията на движенията, предаването на информация между частите на тялото и проприорецепцията. Всеки тип "нокса" (патологична, травматична, дегенеративна, еволюционна, емоционална, метаболитна) може да засегне всяка област в комплексен "интегриран" механизъм от първични, вторични причини, адаптации и ефекти.

Какво е фина постурална система?

Фината постурална система (ФПС) осигурява поддържането на стойката. Целта на ФПС е да поддържа равновесието по възможно най-икономичния начин. Фината постурална система се държи като "нелинейна" система, т.е. нейните крайни свойства надвишават сумата от най-простите компоненти, които я съставят.

От какво се оплаква лице, страдащо от разстройство на ФПС?

Има много клинични прояви: оклузални проблеми, патология на темпоро-мандибуларната става и дъвкателните мускули, ортодонтски деформации, болки в шията, гърба и кръста, проблеми с поддържане на равновесието, световъртеж, мускулна умора, затруднено поддържане на определени позиции, нарушение на зрението, мускулен дисбаланс и дисфункция, тригерни точки, промени в стъпалата и походката, и др.

КОНФЕРЕНЦИЯ
по интегративна медицина и постурология

С участието на италиански лектори:

- **СЕСИЯ 1:** **Постурология и остеопатия**
  Dr. Massimo Rossato, Dr. Ivan Gregori
- **СЕСИЯ 2:** **Интегративна дентална медицина**
  Dr. Paolo Zavarella, Dr. Francesco Riva
- **СЕСИЯ 3:** **Интегративна медицина**
  Dr. Giovanni Palattella, Dr. Mauro Montesi
- **СЕСИЯ 4:** **Хранене и психоневро-ендокрино-имунология**
  Dr. Riccardo Guglielminetti, Dr. Giusy Messina

ОРГАНИЗАТОРИ:

Българска асоциация по постурология,
Италианска постурологична асоциация и Инфодент

ИНФОРМАЦИЯ И РЕГИСТРАЦИЯ:

ИНФОДЕНТ

тел.: 02 963 45 43; 0885 807 675
www.infodent.bg

Защо постурологията е ключова за лекарите в 21 в.?

Постурологичният анализ дава информация за първичността на патологията, компенсаторните възможности на организма, прогнозата и откъде е най-добре да започнем лечението. Той е изключителен инструмент за диагностика и контрол по време и след приключване на лечението.

Как се диагностицират постуралните нарушения?

Има специално разработени за целта протоколи, които след първоначалната диагностика могат да бъдат допълнени със специфични за съответния специалист клинични и параклинични изследвания.

Към кого е насочена интегративната клинична постурология?

Тя е насочена към различни медицински специалисти:
лекари по дентална медицина, ортопеди-травматолози, невролози, офталмолози, отоневролози, общопрактикуващи лекари, специалисти по ФРМ, рехабилитатори, кинезитерапевти и др.
Интегративната клинична постурология свързва специалистите без да навлиза в добре дефинираните полета на лекаря - специалист, който отговаря за крайната диагноза и терапия.

Какво е постуролог?

Експерт по интегративна постурология може да бъде всеки лекар, който познава постуралните вариации от биомеханичен, неврофизиологичен и сомато-емоционален произход, след завършено лицензирано обучение и успешно положен изпит.