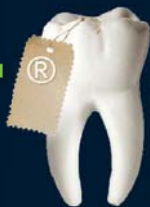

ИНФОДЕНТ



СПЕЦИАЛИЗИРАНО ИЗДАНИЕ
ЗА ЛЕКАРИ ПО ДЕНТАЛНА МЕДИЦИНА



број 181, година XXIV - издава „ИНФОДЕНТ-БГ“ ООД

1/24

AXIS ACADEMY

КУРСОВЕ ЗА ПОСТАВЯНЕ НА ФИЛЪРИ
С ТОП СПЕЦИАЛИСТИ



Д-р Параскевов

Д-р Манджукова

Д-р Балабанов

Д-Р ПРЕСИЯН ПАРАСКЕВОВ

Естетичен дерматолог

Международен сертифициран
тренир за APRILINE и AMALIAN

- Завършил следните специалности в Монпелие, Франция: M.D Aesthetic and anti-aging medicine Nutrition, Micro-nutrition, Hormonology.
- Понастоящем частната му практика се намира в Париж.

Д-Р СНЕЖАНА МАНДЖУКОВА

Естетичен дерматолог на световно ниво

Национален тренир за AMALIAN и
APRILINE

- Д-р Снежана Манджукова е един от пионерите в естетичната медицина у нас.
- Преминала е квалификации в САЩ, Великобритания, Швейцария, Франция, Испания, Италия, Германия, Гърция, Израел, Ливан, Азия (Тайланд, Сингапур).
- Членува в Българското дерматологично дружество, Български лекарски съюз.

Д-Р ЦВЕТОЗАР БАЛАБАНОВ

Дентален лекар

Национален тренир на REMEDIUM

- Специалист, с огромен опит в естетичната медицина.
- Преминал квалификации в Париж, Монако, Дубай, Сингапур, Маями, Ница и др. Сертифициран от Медицинския Университет Верона за неоперативна ринопластика.
- Председател на Дентална асоциация на лицеве разкрасителни минимално инвазивни инжекционни процедури.



КУРСОВЕ

6 АПРИЛ

11 МАЙ

23-24 ЮНИ

12 ОКТОМВРИ

26-27 ОКТОМВРИ

23 НОЕМВРИ

Master class

Master class

Master class

Д-р Манджукова Д-р Балабанов Д-р Параскевов Д-р Манджукова Д-р Параскевов Д-р Балабанов

AXIS

София, ул. Околовръстен път 3
сграда MMgroup
телефон за контакт: 0800 90001

26 ОКТОМВРИ 2024 – СОФИЯ

РЕКОНСТРУКТИВНА ДЕНТАЛНА МЕДИЦИНА, ОКЛУЗИЯ - ТМС - СТОЙКА

ЕСТЕТИЧНИ КОМПОЗИТНИ ОКЛУЗАЛНИ
ВЪЗСТАНОВЯВАНИЯ



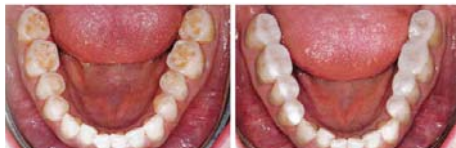Проф. Лоренцо Ванини

е хоноруван преподавател в Университета в Кieti. От 35 години провежда изследвания върху композитни материали в Италия и Германия и върху връзката ТМС-стойка. Автор е на множество научни публикации, съавтор е на наръчника-атлас „Нови естетически концепции при използването на композитни материали“, на наръчника-атлас „Консервативни възстановявания на задни зъби 2“, на трактата в два тома „Консервативни възстановявания на фронтални зъби“ и на интегрираната мултимедийна система „Директни композитни възстановявания на предни зъби“. Той е съавтор на трактата „Естетика, функция и стойка“, издаден 2018 г., публикуван от Асте.

Проф. Ванини е автор и на глави в различни книги по консервативна дентална медицина, ортодонтия и травматология, издадени на различни езици.

Проф. Ванини е лектор на конференции и конгреси, провежда специализирани курсове по реконструктивна дентална медицина в множество университети в Европа, Съединените щати, Чили, Аржентина, Бразилия, Израел и Китай.

Има дентална практика в Кياسо (Швейцария).



проф. Лоренцо ВАНИНИ

АКЦЕНТИ НА СИМПОЗИУМА:

- Оклузия и стойка.
- Патологии на темпоромандибуларната става:
 - Интраорален и екстраорален клиничен преглед.
 - Инструментални изследвания: Ортопантомография, телерентгенография, КТ и ЯМР на ТМС.
 - Магнитно резонансно изследване на ТМС и на постуралните мускули: от предписанието до разчитането на изображенията.
 - Статична и динамична ехография на ТМС.
 - Ставни шумове: аускултация и електросонография.
 - Ставни блокове (lock): как да отключите ставата, като избегнете усложнения и болка.
 - Шум в ушите, световъртеж и нарушения на ТМС: диагностика и лечение.
 - Диагностичната помощ на приложената кинезиология и нанотехнологиите.
 - Оклузални шини: как да изберете шината.
 - Как да установите и засечете височината и позицията на шината.
 - Създаване на оклузални шини с дигитална техника: клинични и лабораторни фази.
 - Балансиране на оклузалните шини с помощта на приложна кинезиология.
- Ортодонтия и стойка: как да овладеете и предотвратите проблеми със ставите и стойката.
 - Как да възстановите центрика и вертикалния размер в хармония с нервно-мускулната система.
 - Директни и индиректни промени в оклузията.
- Естетични възстановявания
 - Възстановителни материали и биосъвместимост с оклузалната и нервно-мускулната система
 - Композитът Biofunction – „многофункционален“ материал, който предлага биомеханика, биосъвместимост и естетика.
 - Композитни оклузални възстановявания - практично, надеждно и икономично решение.
 - Клинични случаи стъпка по стъпка на директни и индиректни консервативни композитни възстановявания.
 - Клинични случаи на сложни протетични рехабилитации – представяне стъпка по стъпка.
 - Клинични случаи със ставна патология (щракане, блокаж, дегенерация, напреднал дегенеративен стадий).
- Мускулна памет, невропластичност и нервно-мускулно препрограмиране.
- Използването на нанотехнологични устройства за поддръжка.
- Дискусия с участниците.

ТАКА УЧАСТИЕ
ранно записване до 30 ЮНИ
680 лв. с ддс
от 1 ЮЛИ – **800 лв.**

ПЪРВИТЕ 10 ЗАПИСАЛИ СЕ
ПОЛУЧАВАТ БЕЗПЛАТЕН
ПРАКТИЧЕСКУ КУРС С
Фабю ФОНТАНА
на 27 октомври

ОРГАНИЗАТОР

ИНФОДЕНТ

ЛИЦЕНЗИОНЕН ПРЕДСТАВИТЕЛ НА QUINTESSENCE ЗА БЪЛГАРИЯ



Повече информация: Галя НАЧЕВА - 0885807675

www.infodent.bg

РЕГИСТРАЦИЯ



ОНЛАЙН

ISSN-1311-9842

2024, брой 1 (181)

Година XXIV

Издател: ИНФОДЕНТ-БГ ООД

2024, Number 1 (181)

Year XXIV

Publisher: INFODENT- BG Ltd

Гл. редактор: проф. Божидар Йорданов, гоктор

Научен редактор: проф. Димитър Масларов гмн

Отговорен редактор: Галя Начева

Редакционна колегия: проф. Мариана Димова-Габровска
г-р Адриана Йовчева
г-р Венцислав Стоев
г-р Георги Цалов
г-р Любомир Донеv
г-р Светослав Велчков
г-р Яна Трифонова

Прегледач: Цеца Еничерова

Превод: г-р Ана Костова
г-р Ирина Ценова-Илиева
г-р Кармела Брусарска

Адрес на редакцията: София 1164
бул. Пею Яворов 50, 8х. А, офис 4
тел./факс: 02 9634543, 0898452685

E-mail: infodent@infodent.bg

Editor-in Chief: Prof. Dr Bozhidar Yordanov

Scientific editor: Prof. Dimitar Maslarov MD, PhD, DSc

Managing editor: Galya Nacheva

Editorial Board: Prof. Dr Mariana Dimova-Gabrovska, PhD, DSc
Dr. Adriana Yovcheva
Dr. Ventsislav Stoev
Dr. George Tcalov
Dr. Lubomir Donev
Dr. Svetoslav Velichkov
Dr. Yana Trifonova

Prepress: Tsetsa Enicherova

Translation: Dr. Ana Kostova
Dr. Irina Tsenova-Ilieva, PhD
Dr. Karmela Brusarska

Address: Bulgaria, Sofia 1164
50-56 Peyo Yavorov Entr. A, office 4
GSM: +359 898452685

E-mail: infodent@infodent.bg

Всички права са запазени.
Отпечатването на статии или части от тях може да се извършва само със съгласието на фирмата.
Редакцията на списанието не носи отговорност за съдържанието на публикуваните реклами и обяви!

www.dentalbooks.bg



02 9634543, 0899 103 913

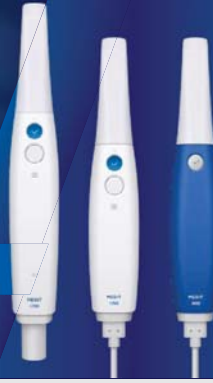ONLINE КНИЖАРНИЦА
с над 400 налични заглавия
в областта на денталната медицина

**ВИ ПРЕДОСТАВЯ ВЪЗМОЖНОСТ ДА СЕ ПОТОПИТЕ
В ЕДНО ИСТИНСКО ДИГИТАЛНО ПРЕЖИВЯВАНЕ!**

MEDIT

ОТВОРЕНИ ВРАТИ

30-31.05.2024



В групи от 4-5 души ще можете да получите всички отговори от света на дигиталните технологии, които ви вълнуват. За всеки е предвидено сканиране на модели и интраорално такова, консултация с представители на Medit и Карис М и горещи оферти за присъстващите! Осигурени са скенери, компютри и всичко необходимо за един интраорален скан.

ЗАЯВЕТЕ ПРЕДВАРИТЕЛНО

УЧАСТИЕТО Е БЕЗПЛАТНО, НО Е НЕОБХОДИМО ДА ГО ЗАЯВИТЕ ПРЕДВАРИТЕЛНО!

График:	30.05.2024	31.05.2024
1 група	09:30 - 11:30 ч.	09:30 - 11:30 ч.
2 група	12:00 - 14:00 ч.	12:00 - 14:00 ч.
3 група	14:30 - 16:30 ч.	14:30 - 16:30 ч.

*СОФИЯ, Кепитъл форт,
зала Манхатън,
бул. Цариградско шосе 90*

ТЕОРИТИКО-ПРАКТИЧЕСКИ КУРС НА ТЕМА

15.06.2024

БУРГАС
хотел АКВА
зала Нимфа

Директни композитни възстановявания клас IV и затваряне на диастема

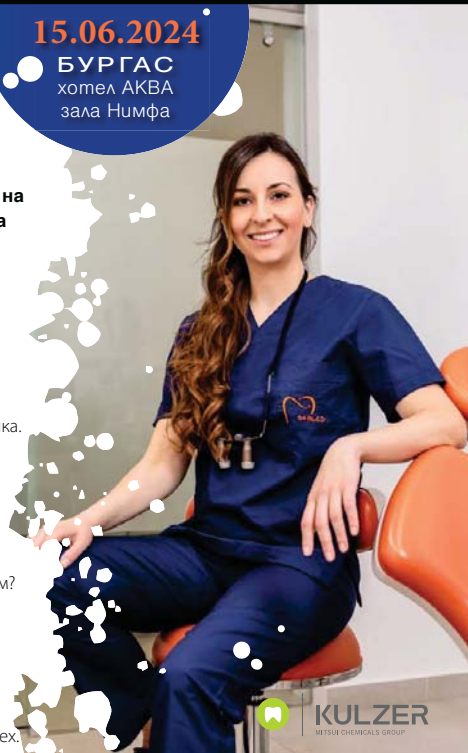Dr. Christina BOUTSIOUKI, DDS, MSc

ТЕОРИТИЧНА ЧАСТ: Лекцията обобщава клиничните същности на естетичната и дълготрайна композитна реставрация в рецепта за успешни антериорни композитни реставрации с фокус върху критичните стъпки за имитиране на природата

- Основни познания по естетика за директни композитни възстановявания и лесен подбор на цвят.
- Могат ли универсалните композити да покрият по-широк цвят диапазон?
- Адхезия: ключът към успеха на композитните възстановявания. От 3 стъпков адхезивен протокол към универсални бондове.
- Използване на силиконов ключ за възстановявания от клас IV с послойна техника.
- Използване на техниката на върха на пръста: какво да правите, когато нямате силиконов ключ?
- Протоколи за финиране и полиране.
- Техники, съвети и трикове за ежедневната клинична практика по отношение на възстановявания от композити.
- Кой са най-честите грешки при адхезивни възстановявания и как да ги избегнем?

**ПРАКТИЧЕСКИ
КУРС**

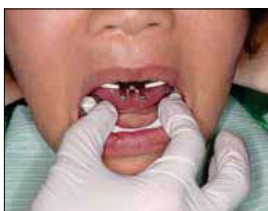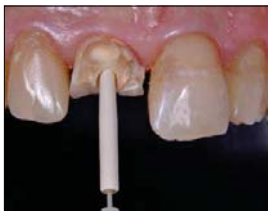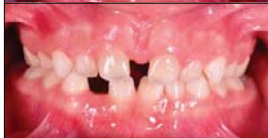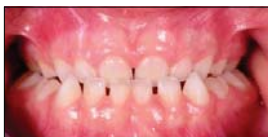- Композитно възстановяване на клас IV с два цвята (емайл и дентин) със силиконов ключ.
- Затваряне на диастема с универсални композити.
- Завършване и полиране на предни възстановявания, като последна стъпка за гарантиране на техния дългосрочен успех.



KULZER
DENTAL CERAMICS GROUP

1/24

Съдържание



биоортодонтия

Еластодонтия: биоортодонтия с постурална функция 7

Prof. Dr. Lorenzo Vanini, Dr. Filippo Cardarelli,

Prof. Dr. Camillo D'Arcangelo

естетика

Естетично възстановяване на режещи ръбове
след две спонтанни фрактури 18

Dr. Knut Hufschmidt, Wels, Austria

протетика

Изработване на протези за долна челюст
с ефективен вакуум, въз основа на
биофункционалната протетична система 33

Dr. Jiro Abe, Kyoko Kokubo

Dürr Dental Tyscor

аспирационни системи от НОВО ПОКОЛЕНИЕ!

до 75% по-нисък
50% разход на
електроенергия!
по-ниско
тегло!

Единствените на пазара, които посредством интелигентен софтуерен ъпгрейд могат да

ОБСЛУЖВАТ ЕДНОВРЕМЕННО

ЕДНА - ДВЕ (S1 - VS2) И

ДВЕ - ЧЕТИРИ (S2 - VS4)


РАБОТЕЩИ МАШИНИ.

При намалена нужда от вакуум, намаляват работната си мощност.



- ИЗДЪРЖАТ БЕЗ ПРОБЛЕМ ДО 8 ЧАСА ПРОДЪЛЖИТЕЛНО НАТОВАРВАНЕ
- ЗАСМУКВАНИТЕ СУБСТАНЦИИ СЕ НАСОЧВАТ ДИРЕКТНО КЪМ ИНТЕГРИРАНИ СЕПАРАТОРИ ИЛИ КЪМ АМАЛГАМА-СЕПАРАТОРИ
- ЕЛЕКТРОННИЯТ КОНТРОЛ ПРЕДЛАГА НОВИ ВЪЗМОЖНОСТИ ЗА АДАПТИРАНЕ
- ЕЛИМИНИРА СЕ РИСКЪТ ОТ ЗАПУШВАНЕ, МИРИЗМИ И ПРОБЛЕМИ С ХИГИЕНАТА

**DÜRR
DENTAL**
THE BEST, BY DESIGN



**Dürr Dental
компресору**
опции: изсушител и
обезшумителна кутия



**Dürr Dental
CAD/CAM
компресору**

**Dürr Dental
мобилна аспирация**



**Dürr Dental
хирургическа аспирация**



**DÜRR
DENTAL**
THE BEST, BY DESIGN

26 ОКТОМВРИ 2024 – СОФИЯ

РЕКОНСТРУКТИВНА ДЕНТАЛНА МЕДИЦИНА, ОКЛУЗИЯ - ТМС - СТОЙКА

ЕСТЕТИЧНИ КОМПОЗИТНИ ОКЛУЗАЛНИ
ВЪЗСТАНОВЯВАНИЯ



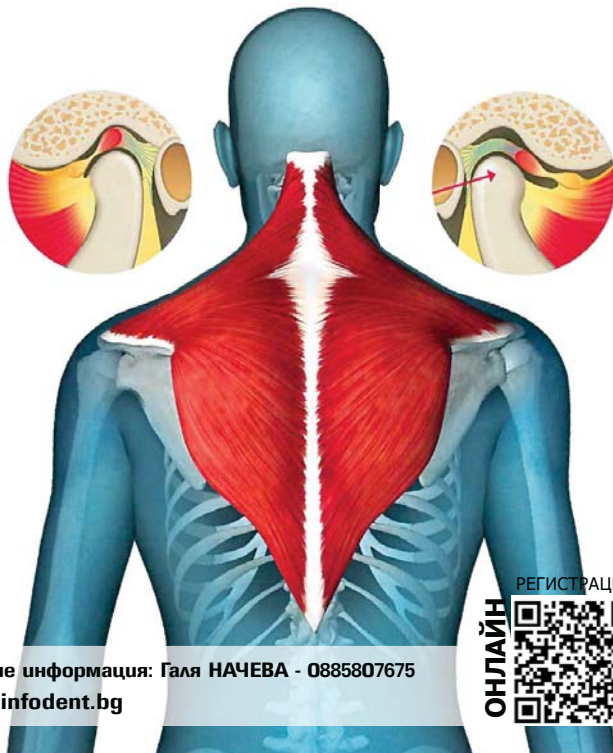
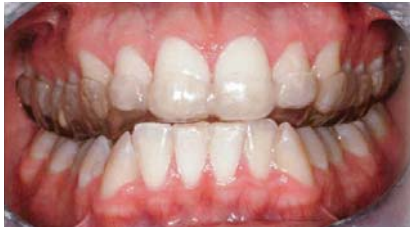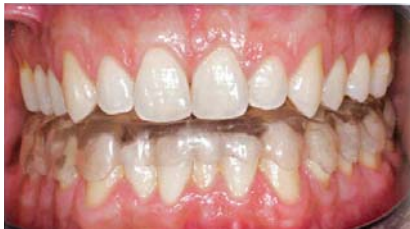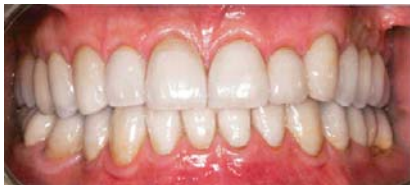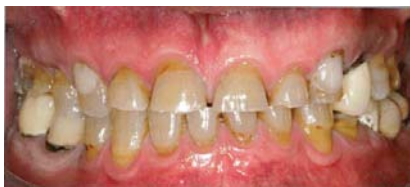проф. Лоренцо ВАНИНИ

Днес задачата на зъболекара е да възстанови баланса на оклузията с оклузални шини, повдигане на захапката, ортодонтия и протезиране, за да възстанови анатомията.

Анатомичното възстановяване винаги е придружено от специална рехабилитационна програма за оптимално мотивиране на пациента, докато при рехабилитация на устната кухина няма такива програми за обучение на пациента и той се оказва с нови зъбни контакти и оклузални повърхности, които се управляват от компенсаторната невромускулна система. Тя обикновено декомпенсира с годините и причинява износване на ставата.

Поради това, правилният път за рехабилитация включва начална фаза на ставно и нервно-мускулно препрограмизиране, което трябва да се управлява екипно от зъболекар заедно с остеопат и физиотерапевт. Нов проблем, пред който ни поставя съвременната дентална медицина, са фрактурите на оклузалните повърхности, които са все по-чести, причинени от мускулните напрежения, вследствие на стрес.

Клиницистите днес могат да използват нови инструменти за насърчаване излекуването на пациентите, но трябва да разглеждат медицината по холистичен начин.



ОРГАНИЗАТОР

ИНФОДЕНТ

ЛИЦЕНЗИОНЕН ПРЕДСТАВИТЕЛ НА QUINTESSENCE ЗА БЪЛГАРИЯ



Повече информация: Галя НАЧЕВА - 0885807675

www.infodent.bg

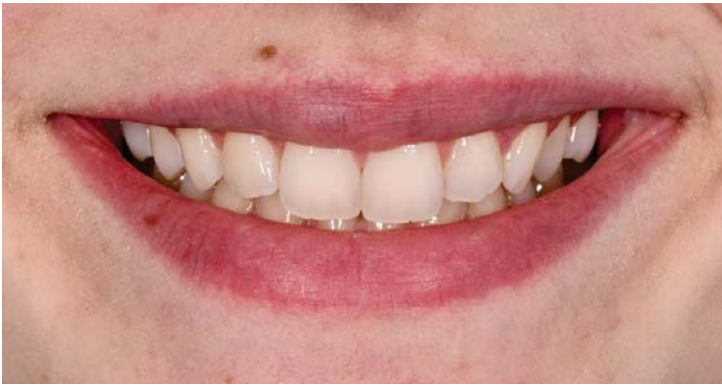РЕГИСТРАЦИЯ



ОНЛАЙН

Еластодонтия: биоортодонтия с постурална функция

Prof. Dr. Lorenzo Vanini, Dr. Filippo Cardarelli, Prof. Dr. Camillo D'Arcangelo



Оклузия и стойка на тялото

От научните и клинични доказателства днес знаем, че мускулно-скелетният баланс на стоматогнатната система оказва влияние върху мускулно-скелетния баланс на цялото тяло на пациента. С други думи функционалните смущения в оклузията, в ТМС и в гърбкателните мускули могат да предизвикат дисфункции в различни части на организма, отдалечени от устата като главата, шийната област, гърба, таза, долните крайници и ходилата. В много случаи тези смущения се свързват с една болезнена симптоматика, която може да засегне различни части на тялото и частично или напълно да компрометира качеството на живот, както от гледна точка на физиката, така и на психиката. Тази патология е

гефинирана от Vanini, D'Arcangelo и Mastroberardino като „Постурален синдром“. Необходимо е време, за да може патологията да хронифицира и да установи адаптивна стойка. Ако една адаптивна стойка се поддържа във времето, товава адаптацията генерира деформация на тялото, която остава дори след като елементът, който е задействал защитната адаптация бъде премахнат. Тази компенсация в крайна сметка създава напрежение, усукване, износване и постоянни отклонения, които се интегрират в паметта на невромускулната система и тъканите и чрез повтарящи се и постоянни движения във времето те ги приемат като свои. Анатомичната връзка между мандибулата и хиоидната кост чрез надхиоидните и подхиоидните мускули обяснява как позицията на долната



CMS Dental

Our Innovation Your Success

Една лампа за нерешими проблеми и ефективни решения!

Ендодонтска
дезинфекция

Пародонтит

Периимплантит

Гингивит

Кариес
профунда

Фотодинамична
антибактериална
терапия



Присъединете се към нашата VIBER
общност, като сканирате QR кода.

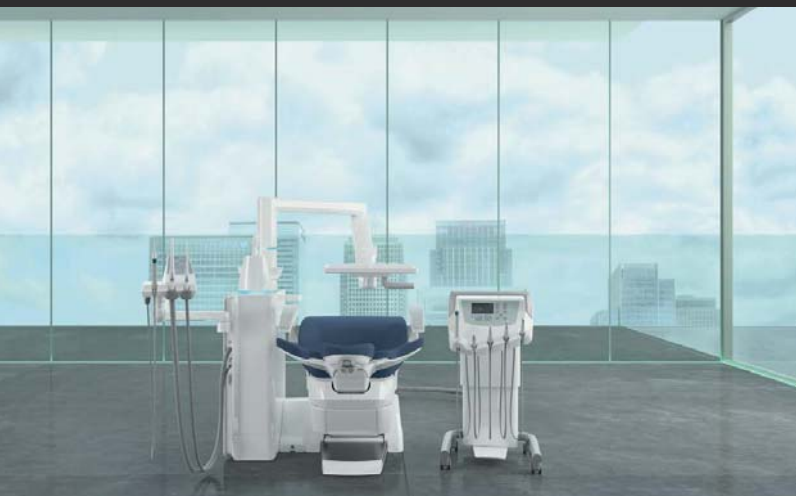

www.miplant.bg • info@miplant.bg • нац. тел. 070015544

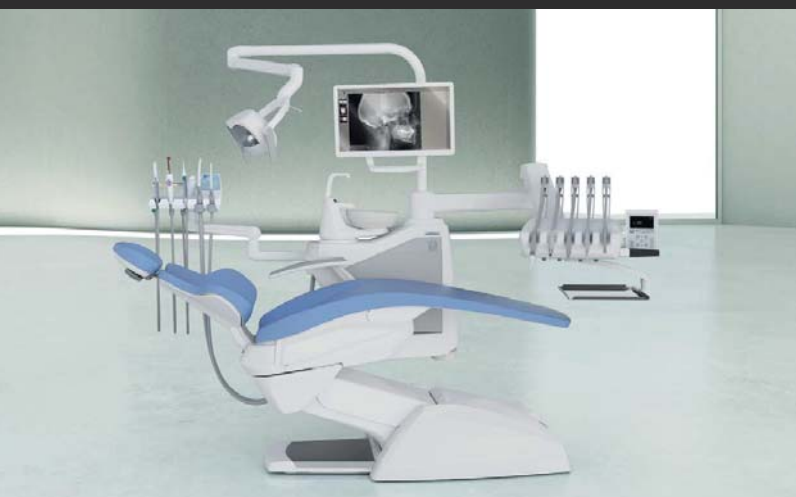ПРЕМИУМ ДЕНТАЛНИ ЮНИТИ
горно, долно окачване и система cart



S220 TR - колонен тип
с интерактивен LED пакет за водния блок



S200 - воден блок, монтиран на
пациентския стол



- вграден безчетков ел. мотор 100-40.000 rpm / 5.3 Nm с функции: терапия, ортопедия, ендодонтия
- подготвен за мокра аспирация
- LED осветително тяло - интензитет на светлината от 3 000 до 50 000 Lux, температура на цвета 5 000°K

С възможност за:

- флуоресцентна светлина във FLUO мотор - идентификация за наличието на композитни материали
- ултразвук за профилактика, пародонтология, ендодонтия, суха работа
- сестрински блок с 5 работни места
- въздушни инструменти в сестрински блок
- мултифункционален Wi-Fi педал (по избор)
- най-висок клас системи за хигиена
- отговаря на Регламент (ЕС) 2017/745 на Европейския парламент

Цени от € 11 820.00 за налични на склад юнити

Р-ДЕНТ ООД / МЕДИКАЛ ДЕПО РИК ООД

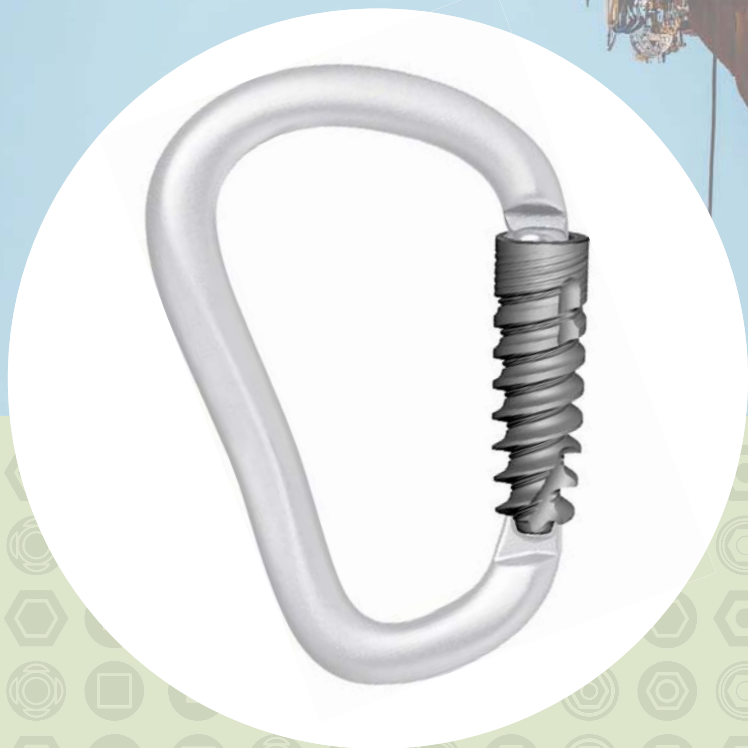СОФИЯ - бул. Пр. Линкълн 52, т: 0885 978 698, 02 80 52 516
ВАРНА - бул. Владислав Варненчик № 256, т: 0882 905 560
www.rdent.bg, e-mail: office@rdent.bg, www.mdrk.bg, e-mail: office@mdrk.bg



R_{DENT}



**МОЖЕШ ДА МИ
СЕ ДОВЕРИШ!**



НАДЕЖДНОСТ

ОТ

AlphaBio^{TEC}
Simplantology

Alpha-Bio Tec е водещ производител на ефективни и изгодни решения, които опростяват процедурите по дентална имплантология и осигуряват доказан клиничен успех.

„Медина Био“ ООД

Ексклузивен дистрибутор
на Alpha-Bio Tec за България

www.medina-bio.com

Тел.: 0899 145 801

Тел.: 0899 145 805

Офиси в градовете: София,
Пловдив, Варна, Бургас и Габрово

ЖИВОТЪТ ИМА СВОИТЕ ПЛЮСОВЕ И МИНУСИ

Естетично Възстановяване на режещи ръбове след две спонтанни фрактури

Dr. Knut Hufschmidt, Wels, Austria

Представяне на клиничен случай

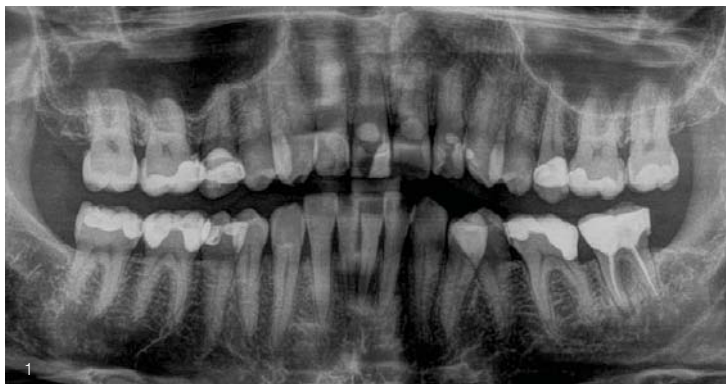Клиничният случай представлява инициално протетично възстановяване на четирите фронтални зъба в горна челюст с високо естетичен циркониев оксид.

65-годишен пациент постъпва в клиниката за първи път преди около четири години. Наличните възстановявания в устната кухина са изработени лошо. Страничните зъби са с амалгамени obturации. Наблюдават се дефекти на горните фронтални зъби, както и големи, неестетични obturации. Поради големия брой зъби, които се нуждаят от възстановяване, както и от гледна точка на финансови

ограничения по отношение на наличен бюджет, всички зъби в страничната област са третирани със съгласието на пациента с новия директен композит Tetric EvoCeram (фиг. 1).

За ретракция е използван Optogate, както и за допълнителна визуализация при използването на силиконовия ключ за новите композитни възстановявания (фиг. 2 до 5).

Вестибуларните повърхности на всичките четири горни резеца са силно засегнати от дефекти с екстензивен обем, поради което директните възстановявания могат да бъдат изработени само със силен естетичен компромис (фиг. 6). Поради етични причини, както и с цел документиране



Опаковани с технология.

#fasterbetterstronger

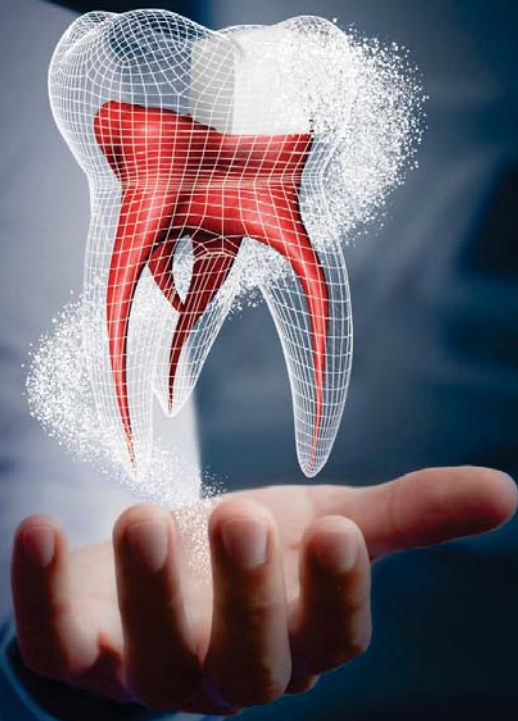

Free
Trial Kit

Постигнете по-добро изживяване на пациентите, по-бързи лечения и по-силни резултати. Открийте нашите координирани продукти за директно възстановителна терапия. Планирайте Вашата лична демонстрация сега и получите безплатен пробен комплект.

Biodentine™

“Първият
биологичен
материал
за обемно
запълване”



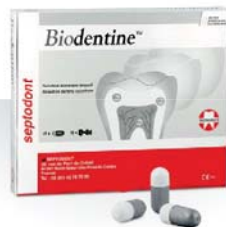педиатрия

Възстановяване

Ендодонтия

За терапия на пулпата - обемното запълване на кавитета с Biodentine™ прави процедурата по-лесна и по-бърза:

- Ускорява заздравяването на пулпата: доказана биосъвместимост и биоактивност;
- Минимален риск за неуспех: силни уплътнителни свойства;
- Само един материал за запълване на кухината от пулпата до върха;
- Подобно механично поведение като естествения дентин: идеален за обемно запълване;
- Окончателното възстановяване на емайла е в рамките на 6 месеца.



ACTIVE
BIOSILICATE
TECHNOLOGY

Иновативен по природа

Моля, посетете нашия сайт за повече информация
www.septodont.com



ПОДКРЕПЕТЕ НОВИЯ НИ ПРОЕКТ!

НОВО!

издание на
български език

BESTSELLER

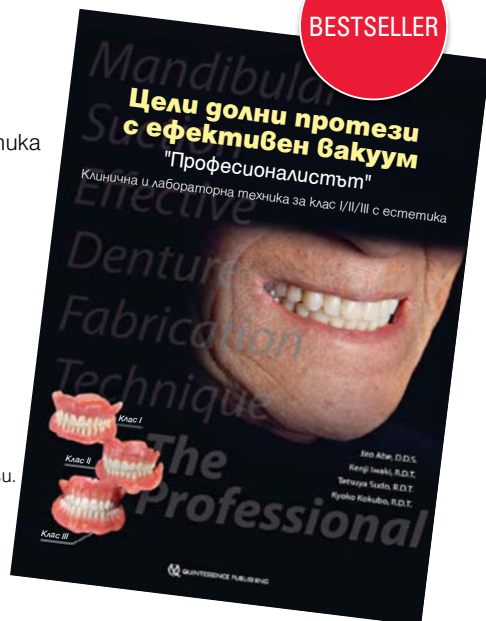Цели долни протези с ефективен вакуум "Професионалистът"

Клинична и лабораторна техника за клас I/II/III с естетика

Техниката с ефективен вакуум за мандибуларни цели протези на Dr. Jiro Abe е придобила особена популярност поради успеха на много зъболекари и зъботехници от цял свят, които дълго са я прилагали в практиките си. Тя насочва вниманието на читателя и върху приложението на тази техника при различен тип оклузални деформации. В книгата е представен цялостен протокол за изработване на протези на долна челюст с ефективен вакуум, включват се и коментари от гледна точка на оклузалните деформации по Енгъл и как да се подхожда в трудни случаи. Книгата засяга и темата за изработване на естетични цели протези. Това е ключова книга за дентални лекари и зъботехници, които се занимават с тотално протезиране със сменяеми протези.

СЪДЪРЖАНИЕ:

- Част 1. Въведение.
- Част 2. Всичко започва с интраоралния преглед.
- Част 3. Правила за успех в лечението с цели протези.
- Част 4. Клиничен случай 1 Лесен случай: Клас I оклузия с идеален алвеоларен гребен и стабилна позиция на долната челюст.
- Част 5. Клиничен случай 2 Максиларен/Мандибуларен труден случай: Клас II, подклас 2 - с максиларен отпуснат алвеоларен гребен и резорбция на мандибуларния алвеоларен гребен.
- Част 6. Стъпки в изработването на протеза за клас II - подклас 1.
- Част 7. Метод за изработване на протеза за пациент с клас III малоклузия и проблеми с темпоромандибуларната става.



КНИГАТА Е БЕСТСЕЛЪР и е изчерпана от тираж на международния пазар.
Тя е много полезна за практиката на всеки зъболекар.

Направете преордер, за да я закупите на промо цена **170 лв.**
(цената е валидна само при предварителна заявка).

Направете преордер на **www.dentalbooks.bg**
или на GSM: **0899103913**

ИНФОДЕНТ

ЛИЦЕНЗИОНЕН ПРЕДСТАВИТЕЛ НА QUINTESSENCE ЗА БЪЛГАРИЯ



Проектът вече стартира, но все още може да направите заявка.

Изработване на протези за долна челюст с ефективен Вакуум, Въз основа на биофункционалната протетична система

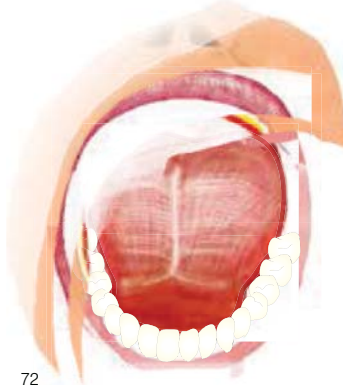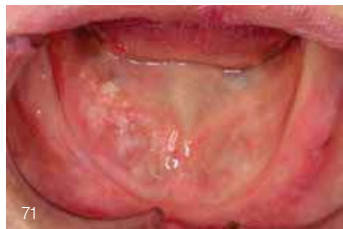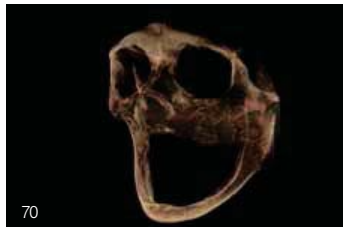Dr. Jiro Abe, Kyoko Kokubo

продължение от бр. 4, 2023 на Инфодент

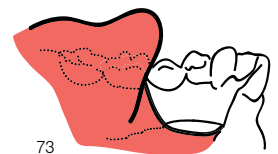
Техники за снемане на функционален отпечатък при трудни случаи

Две движения при трудни случаи, подпомагат доброто затваряне на полето от ръба на протезата (фиг. 70 до 73)

Преглъщането е комплексно орално движение, в което участва цялата уста. Формата на ретромолярните триъгълници се стабилизира от лъжицата и отпечатъчния материал, когато пациентът преглъща. Веднъж установена, тяхната форма остава почти непроменена и запечатването от протезния ръб не се нарушава лесно при отваряне на устата. За разлика от това, подвижната букална алвеоларна мукоза се движи при отваряне на устата като упражнява подемна сила, повдигаща долната челюст. Отпечатъкът трябва да отрази точно това движение на букалната мукоза. В допълнение, ретракцията на езика при отваряне на устата също трябва да се отрази върху отпечатъка, за да може да се осигури плътно запечатване от лингвалните бортове на протезата. Тези стъпки гарантират херметично затваряне по хода на цялата

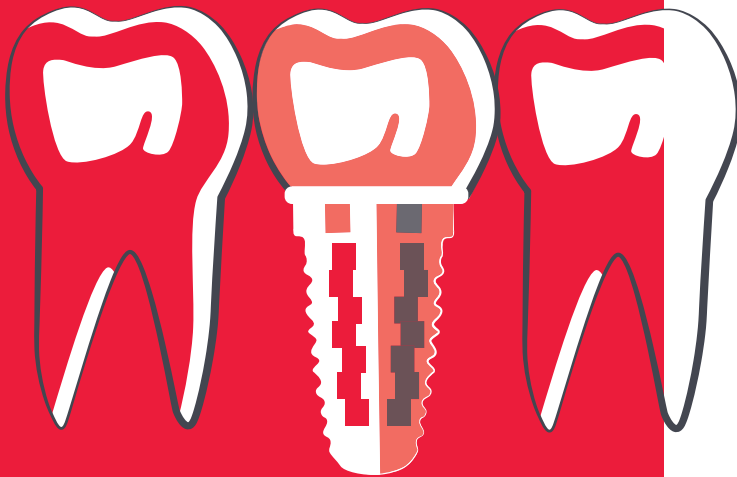

фиг. 70
Силно резорбиран мандибуларен гребен.



фиг. 73
С напредване на резорбцията на мандибуларния гребен, езикът се отдръпва все по-назад, което изключително затруднява създаването на цялостно, херметично затваряне.

29-31 МАЙ 2024



БУЛДЕНТАЛ

международно изложение
за дентално оборудване,
техника, материали
и консумативи

ЛЕТЯЩ СТАРТ С БЕЗЖИЧНИЯ ИНТРАОРАЛЕН СКЕНЕР **CAMEO!**

СКАНИРАНЕ НА ДРУГО НИВО **DOUBLE SCAN PROTOCOL**

ДВА РАЗМЕРА ГЛАВИ | ПРЕЦИЗЕН И БЪРЗ СКАН
БЕЗ НУЖДА ОТ КАЛИБРАЦИЯ | **НАЙ-ДОБРАТА ЦЕНА НА ПАЗАРА!**

