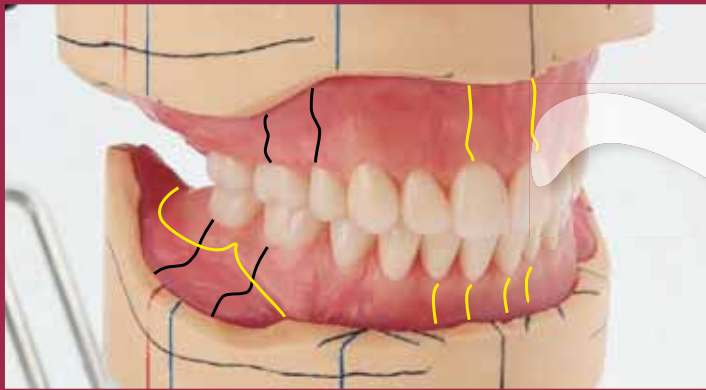


ЗЪБОТЕХНИЧЕСКА

лаборатория

2025, **брой 2** (40)

ИЗДАНИЕ НА ИНФОДЕНТ БГ



КЛИНИЧЕН СЛУЧАЙ НА ОКЛУЗИЯ ОТ КЛАС I
С ИДЕАЛЕН АЛВЕОЛАРЕН ГРЕБЕН И
СТАБИЛНА ПОЗИЦИЯ НА МАНДИБУЛАТА

ПЪРВОТО ВПЕЧАТЛЕНИЕ Е ОТ ЗНАЧЕНИЕ

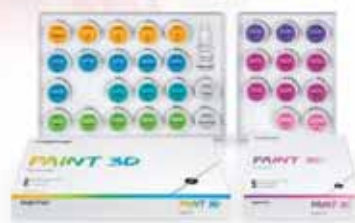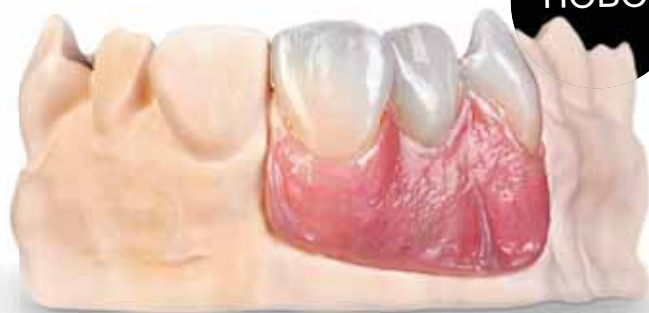ПРЕОСМИСЛЯНЕ НА ИНДИВИДУАЛНАТА ЕСТЕТИКА

sagemax.com

sagemax®

PAINT 3D

НОВО



Paint 3D

Универсална система за оцветяване Пасти за 3D ефекти

- › Универсално приложение върху дентална керамика в диапазона на CTE от 9,4 до 17,5 x 10⁻⁶/K
- › Създава триизмерни ефекти и текстури за жива и натурална естетика.
- › Интуитивно, бързо и лесно приложение с постоянни резултати.

Официален дистрибутор за България.



Краун ЕООД
София, ул. Разплатица 5; тел: 0879 373 930, 02/851 97 28
www.crown-bg.com

Paint 3D



Иновативни решения в почистването с пара

Висока почистваща ефективност



- ✓ Постоянно налягане
- ✓ Отлична видимост
- ✓ Чисто работно пространство
- ✓ Улеснен работен процес



making work easy



Открийте го виртуално сега:
www.renfert.com/power-steamer

БРОЙ 2
2025, ГОДИНА XI

ISSN-2367-6329

Издател
ИНФОДЕНТ-БГ ООД

Главен редактор
проф. Стефан Иванов

Отговорен редактор
Димитър Шереметски

Редактор
Галя Начева

Редакционна колегия
Атанас Тодоров
Емил Николов
Илия Донеv
Мария Дочева
Alberto Battistelli
Claudio Nannini

Превоd
г-р Ана Костова

Предпечат
Цеца Енчичерова

Адрес на редакцията
София 1164,
бул. Пейо Яворов 50,
Вх. А, ет. 1, офис 4
тел.: 02 963 4543;
GSM: 0898 452 685
e-mail: zab_lab@infodent.bg

Всички права са запазени.
Отпечатването на материали
или части от тях може да се
извършва само със съгласието
на издателя. Редакцията на
списание то не носи отговорност
за съдържанието на публикуваните
реклами и обяви!
Издание то ползва собствени, и
материали от сп. "Dental dialogue",
Италия, които се публикуват с
любезното съдействие на
г-н Peter Asselmann.

ЗЪБОТЕХНИЧЕСКА лаборатория

СЪДЪРЖАНИЕ

ПРОТЕТИКА

Клиничен случай на оклузия от клас I с идеален
алвеоларен гребен и стабилна позиция на мандибулата 4
Dr. Jiro Abe и Kenji Iwaki

Първото впечатление е от значение 13
Лабораторни случаи, изработени с компактният фрезовачен
апарат PrograMill DRY и най-съвременния циркониев оксид
IPS e.max ZirCAD Prime
Oliver Brix

ЕСТЕТИКА

Преосмисляне на индивидуалната естетика 22
Необичаен случай на пациент, разрешен с Print 3D
DT Javier Corregidor



www.dentalbooks.bg

☎ 02 9634543, 0899 103 913

● ONLINE КНИЖАРНИЦА
с над 400 налични заглавия
в областта на денталната медицина

НОВО!

издание на
български език

BESTSELLER

Цели долни протези с ефективен вакуум "Професионалистът"

Клинична и лабораторна техника за клас I/II/III с естетика

Техниката с ефективен вакуум за мандибуларни цели протези на Проф. Абе е придобила световна популярност поради успеха на много зъболекари и зъботехници, които успешно я прилагат в практиките си. Тази техника е утвърдена, с добри резултати, потвърдени от хиляди пациенти. Смята се, че тя е най-прецизна по отношение на създаването на най-точните и удобни междучелостни съотношения.

С помощта на клинични случаи, авторите представят стъпка по стъпка протоколи, изпитани във времето. Фокусът е в постигането на херметично затваряне на клапанната зона.

Успешните резултати се постигат в екип. Затова в книгата последователно се описват както клиничните протоколи за вземане на точен отпечатък, така и лабораторните за правилно изработване на протезите с ефективен вакуум.



СЪДЪРЖАНИЕ:

Цена: **220 лв.**

- Част 1. Въведение.
- Част 2. Всичко започва с интраоралния преглед.
- Част 3. Правила за успех в лечението с цели протези.
- Част 4. Клиничен случай 1 Лесен случай: Клас I оклузия с идеален алвеоларен гребен и стабилна позиция на долната челюст.
- Част 5. Клиничен случай 2 Максиларен/Мандибуларен труден случай: Клас II, подклас 2 - с максиларен отпуснат алвеоларен гребен и резорбция на мандибуларния алвеоларен гребен.
- Част 6. Стъпки в изработването на протеза за клас II - подклас 1.
- Част 7. Метод за изработване на протеза за пациент с клас III малоклузия и проблеми с темпоромандибуларната става.

КНИГАТА Е БЕСТСЕЛЪР и е изчерпана от тираж на международния пазар.

Издадена от Quintessence България

Повече информация за книгата и поръчки на www.dentalbooks.bg
или на GSM: **0899103913**

ИНФОДЕНТ 

ЛИЦЕНЗИОНЕН ПРЕДСТАВИТЕЛ НА QUINTESSENCE ЗА БЪЛГАРИЯ

НАПРАВЕТЕ ЗАЯВКА СЕГА



Jiro ABE, DDS, Ph.D.

разработва механизма за създаване на ефективен Вакуум при мандибуларни тотални протези още през 1999 г. Той разширява концепцията, която е позната в цял свят и успешно се прилага от милиони клиници и лаборатории. Порф. Абе е основател на Японската асоциация по протезиране.

Автор е на книгата "Цели долни протези с ефективен вакуум", описваща протоколите за работа с концепцията биофункционална протетична система.

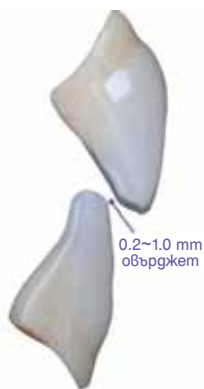

Kenji Iwaki
зъботехник

Клиничен случай на оклузия от клас I с идеален алвеоларен гребен и стабилна позиция на мандибулата

Част от книгата "Цели долни протези с ефективен вакуум"

Dr. Jiro Abe u Kenji Iwaki



На първо място, се въвежда основната техника за протеза с ефективен вакуум БПС, с която може да се реализира изработването и поставянето на протеза в 4 клинични посещения от началото до края.

Нареждане на протезните зъби при лесен клиничен случай

Зъботехниците нареждат зъбите на протезите, разчитайки на своя опит и интуиция. Развитието на техниката БПС за анатомичен анализ на основните модели обаче позволява на зъботехника да нареде протезните зъби по-точно.

Стандартно нареждане на зъби (максиларни фронтални зъби) при случай с идеално състояние на гребена

Шиечната област на максиларните централни резци е разположена в една линия с центъра на инцизивната папила в предно-задно направление при случаи с идеално състояние на гребена. Височината на контура на режещия ръб на протезния зъб трябва да бъде позиционирана на 7 мм (за мъже) и 9 мм (за жени) от центъра на инцизивната папила (сн. 1).

Предполага се, че височината на контура на максиларния кучешки зъб е разположена на 9 мм напред от първата голяма небцова гънка. Тъй като няма анатомичен ориентир за поставяне на максиларните странични резци, първо трябва да се нарежат кучешките зъби и след това страничните резци. При наличие на голямо пространство между централния резец и кучешкия зъб, трябва да се избере и постави по-голям по размер страничен резец. От друга страна, ако има по-тясно пространство, страничният резец може да се постави чрез леко завъртане или да се намести палатинално.

Използване на 3D шаблони за нареждане на зъби

Приспособленията за нареждане на зъби позволяват по-естетично и симетрично нареждане на протезните зъби, отколкото ако нареждането на

зъбите се осъществява по интуиция на зъботехника или чрез измерване на око. С помощта на 2D или 3D шаблона на системата БПС трябва да се определи хоризонталната линия на фронталните зъби. Ако включването на модела е извършено без използване на лицева дъга, нареждането на симетричния протезен зъб може да се осъществи ефективно чрез използване на 2D шаблон, в който е включена кривата на Шпее и кривата на Уилсън.

Ако моделите са включени с лицева дъга UTS (система БПС), то те не могат да бъдат разположени в центъра на артикулатора, тъй като човешкото лице не е напълно симетрично. В този случай 3D шаблонът позволява ефективно нареждане на зъбите.

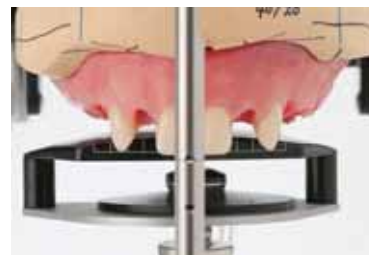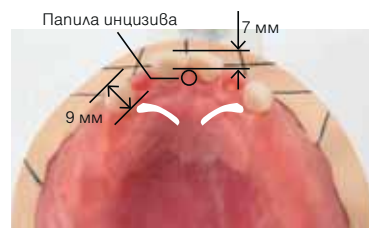
Нареждане на мандибуларните кучешки зъби

След като фронталните зъби на горната челюст са наредени при добър алвеоларен гребен, кучешките зъби от двете страни трябва да бъдат позиционирани на пресечните точки между линията на алвеоларния гребен и линията за нареждане на дистални зъби. Коригирайте позицията на канина, така че лабиалната му изпъкналост да е в съответствие с фронталната дъга медиално и със задната дъга дистално. Върховете на туберкула на мандибуларните кучешки зъби са разположени близо до апроксималния контакт между максиларния кучешки зъб и страничния резец от всяка страна. (сн. 2)

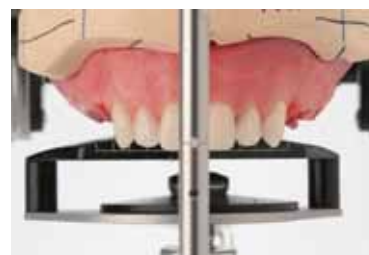Нареждане на мандибуларните дистални зъби

За нареждането на дистални зъби на долната челюст при случай на идеален алвеоларен гребен, зъбите трябва да бъдат поставени по линията между кучешките зъби и външната страна на ретромолярната зона и централните ямки на дисталните зъби да бъдат подравнени по тази линия. (сн. 2) Редът на поставяне на зъбите трябва да започне от първия предкътник и да бъде последван от втори предкътник, първи кътник и втори кътник. За този случай са избрани нормален тип протезни зъби. След като се определи позицията на първия премолар

Нареждане на максиларни и мандибуларни централни резци и кучешки зъби



Средната вертикална позиция на централните резци трябва да бъде разположена на 1/2 от разстоянието между максиларния и мандибуларния гребен плюс 2 мм, което е вертикалното припокриване. В този случай горната устна е по-ниско, централните резци са разположени вертикално на 4 мм плюс. Кучешките зъби са позиционирани на същото ниво като централните резци.

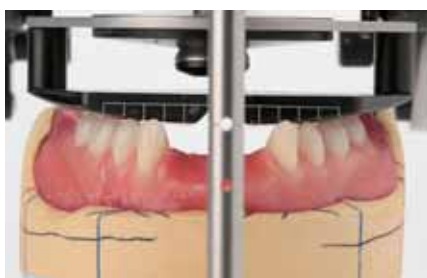

Страничните резци са поставени вертикално с 0,5 мм по-високо от централните, тъй като няма анатомичен ориентир за нареждането им.

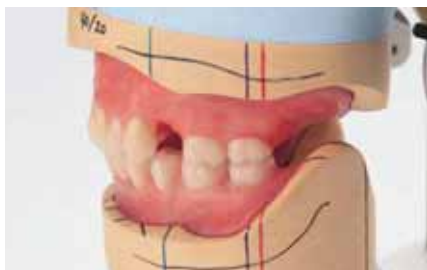сн. 1 Нареждане на максиларни и мандибуларни централни резци и кучешки зъби.

Изцяло балансирана оклузия (оклузия на един зъб към два зъба за премоларно нареждане, оклузия на един зъб към един зъб за моларно нареждане)

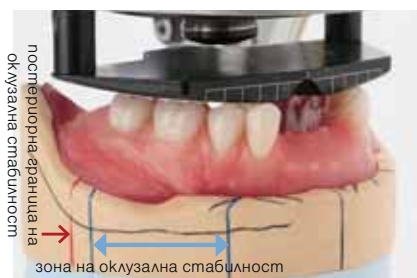Букалните и лингвалните туберкули на дисталните зъби трябва да докосват предно-задната кривина на шаблона.



Наредете долночелюстните кучешки зъби в пресечната точка на напречната линия на гребена във фронта и тази за дистално нареждане. Върхът на кучешкия зъб е разположен близо до апроксималния контакт между максиларния кучешки зъб и страничния резец от всяка страна. Лабиалната изпъкналост на протезния зъб е в съответствие с фронталната дъга медиално и с дисталната дъга дистално.



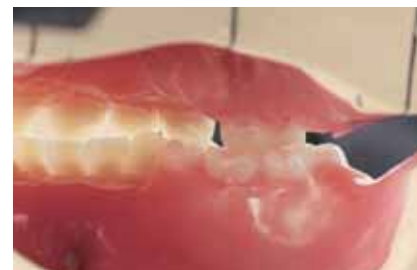След завършване на нареждането на долните молари, следва нареждане на максиларните молари. Обикновено редът на нареждане трябва да бъде максиларен първи молар-първи премолар-втори премолар-втори молар. В този случай, тъй като първият премолар е елиминиран, позиционирането на зъбите се осъществява по реда първи молар, втори молар, втори премолар.



постериорна-фронтална оклузия на

зона на оклузална стабилност

След като е направено нареждането на мандибуларния канин, в този ред се поставят първи премолар-втори премолар-първи молар-втори молар. В този случай предно-задната дължина е малка, следователно само вторият премолар се поставя в този ред. Букалните и лингвалните туберкули трябва да са в контакт с кривата на шаблона.



Лингвалният туберкул на първия максиларен молар оклузира с централната ямка на първия молар на мандибулата. В този случай максиларните и мандибуларни букални туберкули влизат в оклузия, тъй като се прилага изцяло балансирана оклузия.

сн. 2 Методът за прилагане на подходяща оклузия в лесния случай. Няма голяма разлика между оклузия от един зъб към два зъба и оклузия от един зъб към един зъб или изцяло балансирана оклузия и лингвализирана оклузия.

на горната и долната челюст, последващото нареждане на зъбите става лесно. И накрая, зъбите на протезата трябва да бъдат пози-

ционирани напред от линията на Паунд, за да се запази достатъчно пространство за функцията на езика.

Ако сагиталният ъгъл на билото е повече от 22,5° зъбите на протезата не трябва да бъдат разположени в тази зона. При свъкателна функция в тази област, протезата може да се плъзне напред, което може да доведе до нейното падане.

Нареждане на максиларните кътници (сн. 2)

В този случай оклузията на един зъб към два зъба (от туберкул към туберкул) се улеснява при нареждането на първия максиларен предкътник и един зъб към един зъб (от туберкул към ямка) се улеснява при нареждането на максиларните първи и втори молари. Зоната на оклузална стабилност трябва да се вземе под внимание по време на осъществяването на окончателната проверка, особено като се има предвид оклузалната корекция след повторно включване. По-голямата част от проблемите след поставянето на протезата, като възпалени зони или лошо пасване, ще се появят при долночелюстната протеза при случая с идеално състояние на гребена на максиларната дъга. Следователно нареждането на зъбите трябва да се фокусира върху стабилността на мандибуларната протеза.

Нареждане на фронталните мандибуларни зъби с характеризирани

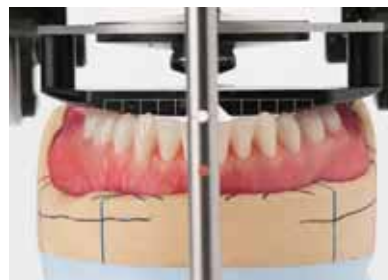Мандибуларните 4 фронтални зъба се нареждат в останалото пространство. Отличителна характеристика се наблюдава чрез прилагане на леко струпване (сн. 3).

Създаване на идеална оклузия при лесния случай

За лесния случай оклузалният контакт на зъбите може да е контакт един зъб към два зъба или контакт на един зъб към един зъб. (сн. 2) Освен това няма голяма разлика при удовлетворението на пациента, независимо дали се касае за изцяло балансирана или лингвализирана оклузия.

Зъбната протеза често се движи върху еластичната тъкан на алвеоларния гребен. Тази функция е напълно различна от неснемаемите конструкции като корони и мостове. Пациентът се чувства комфортно с минимално движение на

Нареждане на 6 фронтални мандибуларни зъба



За да се създаде естествено изглеждащ външен вид, се прилага леко ротирани при фронталните зъби и струпване при нареждането на 6-те фронтални зъба.

сн. 3 Нареждането на 6 фронтални мандибуларни зъба, завършено в последния рег.

протезата; следователно трябва да се сведе до минимум движението на протезата по време на функция.

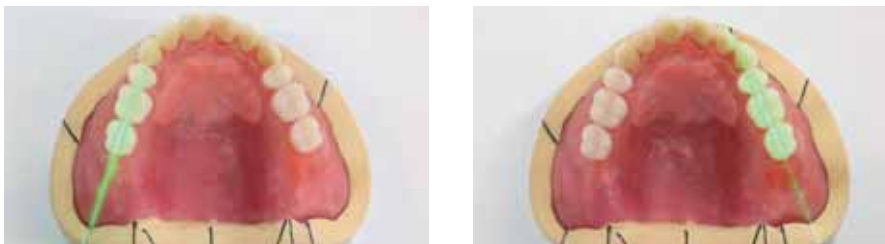Двустранина балансирана оклузия: двустранните молари се плъзгат заедно по време на дясно и ляво странично движение. Това се създава върху артикулатора и намалява движението на протезата по време на функция.

Предно-задна балансирана оклузия: предните и задните зъби се плъзгат заедно по време на протрузивно движение, което създава стабилност на протезата по време на функция. Следователно, въпреки че лингвализираната оклузия е избрана като метод за нареждане на зъбите, тези две функционални характеристики на движение трябва да се прилагат интраорално и върху артикулатора, за да се осигури стабилност на протезата по време на функция.


Оклузален изглед на нареждането на протезните зъби

Досега е използвано фундаменталното нареждане на протезни зъби. Има обаче толкова голямо разнообразие от случаи; следователно, нарежда-

Нареждане на максиларни дистални зъби в съответствие с линията на билото на гребена (зелено)



Максила: Зъбите са разположени така, че централните им ямки съответстват на билото на гребена. Това ще предотврати преместването на протезата по време на функция.



Мандибула: Важно е да се обърне внимание, че дисталните лингвални туберкули не са наредени лингвално от-въд линията, свързваща вътрешната линия на ретромолярната зона и медиалния контакт на канина. Освен това, тъй като дисталните зъби са наредени в зоната на оклузална стабилност, движението на протезата ще бъде сведено до минимум по време на функция.

сн. 4 Оклузален изглед. Нареждането на дисталните зъби в горна челюст е в съответствие с линията на билото на гребена.

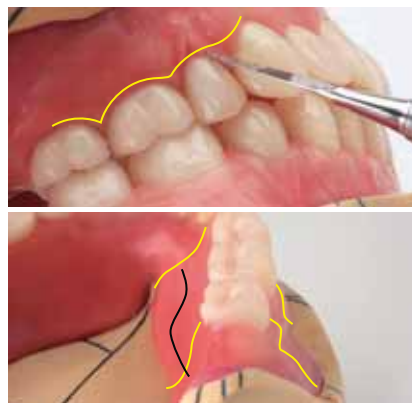
Методът на Восъчен моделаж и полиране на протезната

Методът с букален и лингвален контур на полираната повърхност

Дължината на първите максиларни премолари трябва да се коригира преходно според съседните зъби, за да се постигне естетика и функция. Има несъответствие във височината на шийката между кучешкия и предкътника, тъй като е налична разлика в дължината на корена. За да се преодолее този проблем, се прави восъчен моделаж и се увеличава дължината на предкътника.

Анатомията на апроксималната папила се прилага, като се вземат предвид естетиката, възможността за почистване и външният вид.

Прилага се S-образна форма върху мандибуларната лингвална повърхност (синьозелено), за да се осигури пространство за покой на езика. Херметичното затваряне на протезата се осъществява чрез наличие на букална лигавица върху букалната полирана повърхност на протезата. Освен това чрез създаването на достатъчно лингвално пространство с протезата, се предотвратява изместването на езика назад, следователно лингвалното запечатване на протезата е завършено.



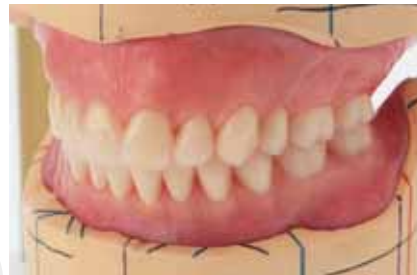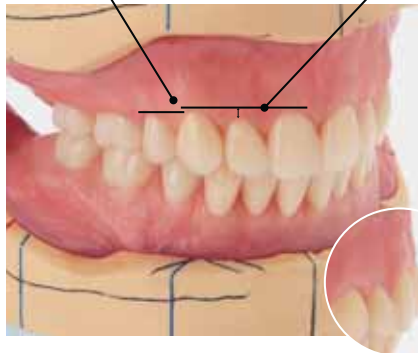
сн. 5 Методът с восъчен моделаж и теорията за полирана протезна повърхност позволяват постигане на вакуум на протезата.

Завършване на нареждането на протезните зъби

Фронталните зъби на долната челюст се нареждат в леко индивидуализиран вид.

Гингивалната линия от кучешки зъб до премолар трябва да е непрекъсната.

Гингивалният контур трябва да изглежда плосък, и да не преувеличава вида на крилото на чайка от страничен изглед.



Външният вид на крилото на чайка трябва да се приложи към гингивалния восъчен моделаж върху максиларната фронтална букална област от страничен изглед.

сн. 6 Завършване на нареждането на протезните зъби.

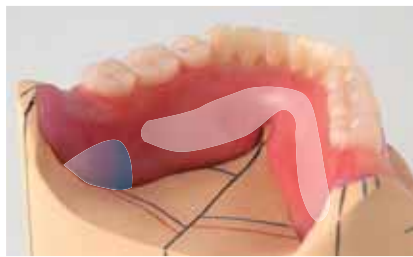
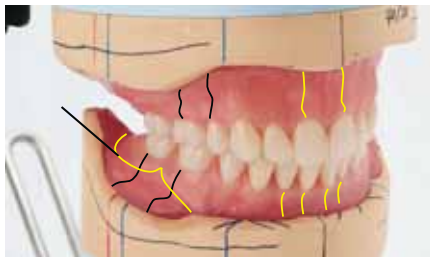
нето на зъбите на протезата трябва да се модифицира според случая с акцент върху стабилността на протезата на горната челюст и вакуума на протезата в долната челюст (сн. 4 и 6).

Метод за восъчен моделаж за ефективна сукция и характеризирани на полираната протезна повърхност

Характеризирането на повърхността на протезата посредством восъчен моделаж има голямо влияние върху вакуума на протезата в горната и долната челюст и приспособяването на пациента по време на функция. Характеризирането на полираната повърхност е показано на сн. 5.

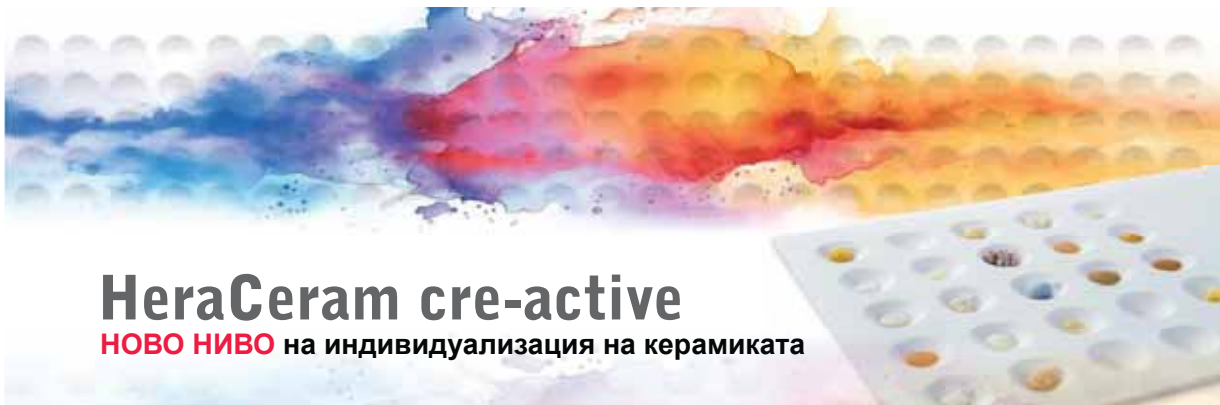повърхност за получаване на добър вакуум на протезата

Методът на букален и лингвален контур върху полирана повърхност



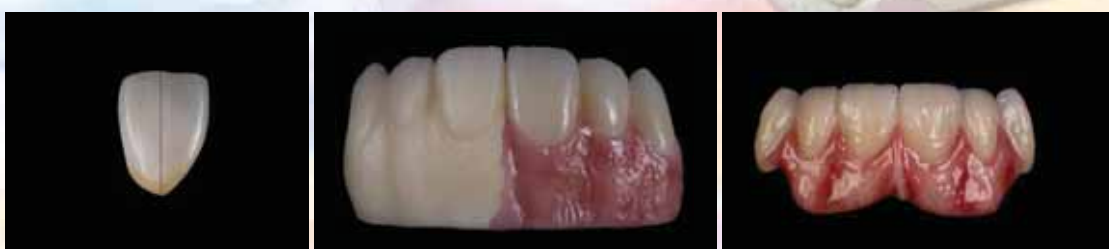Напоследък методът за 3D цифрово сканиране става все по-популярен, тъй като позволява да се получи точен отпечатък и да се изработи точна протеза със силно полирана повърхност. При аналоговия начин за изработване на силно полирана повърхност се предполага да се изработи сърцевината на отпечатъка.

При този метод трябва да се създаде лека конкавност на дисталната лингвална повърхност за основата на езика, за да има опора за полираната повърхност на протезата.



HeraCeram cre-active

НОВО НИВО на индивидуализация на керамиката

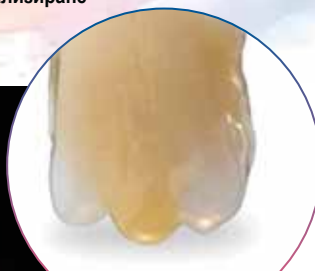
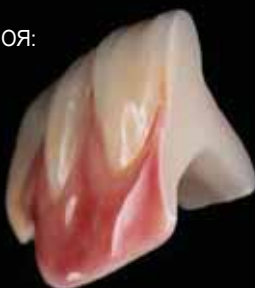
HeraCeram cre-active Ви дава възможност да постигнете реалистични и уникални възстановявания с лекота. Разработен в тясно сътрудничество със зъботехници, HeraCeram cre-active съчетава креативност и ефективност, позволявайки прецизно индивидуализиране на розова и бяла естетика за монолитен цирконий, литиев дисиликат и всички видове керамики HeraCeram

**ЕСТЕСТВЕНА ЕСТЕТИКА,
ИЗКЛЮЧИТЕЛНО ТЪНКА ДЕБЕЛИНА НА СЛОЯ:**

- при 3D керамични маси - 0.2 mm
- при 2D керамичните маси - 0.04 mm

Перфектни естетични резултати с минимални усилия, благодарение на висококачествените 2D и 3D течни керамични компоненти.



**Зашеметяващи
светлинно-динамични
ефекти, създадени
от опалесциращи
HeraCeram cre-active 3D
Opal Transpa маси.**

ПРИЛОЖЕНИЯ:



Оцветяване на монолитни конструкции с 2D течните боички.



Комбинирайте силата на HeraCeram Zirkonia 750 с естетическата гъвкавост на HeraCeram cre-active за зашеметяващи резултати с минимално насляване.



Матрикс концепция.



Реалистична естетика на меките тъкани, с нашата широка гама от цветове.



Създайте ослепителни, естествено изглеждащи възстановявания, които се сливат безпроблемно с избелените зъби.



KULZER
MITSUBI CHEMICALS GROUP

За подробности се обадете в Карис М

CARIS

София 1606, ул. „Феликс Каниц“ 20
e-mail: caris@micronic.bg; office@carisbg.com; caris@carisbg.com • www.carisbg.com
телефони за поръчка: 02/ 952 32 01; 953 15 80; 443 55 31; 0886229762; 0888 519 790



Дентално Дено Карис



@dentalnodepo_karis_m



ivoclar

Programat P310 G2 + Помпа Vacuum VP3

Programat P310 G2 - интуитивна и интелигентна пещ за керамика с модерен дизайн, динамична цветова концепция, ергономични форми и модели.

Високопроизводителна мембранна помпа за пещи за керамика Ivoclar Vivadent.

ivoclar

Programat P510 G2 + Помпа Vacuum VP5

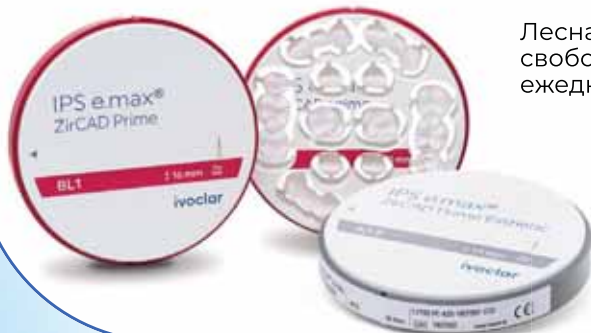Programat P510 G2 - интуитивна и интелигентна пещ за керамика с IRT технология и автоматичен контрол на процесите на предварително сушене и изпичане.

Вакуумната помпа VP 5 е продукт с висока производителност, проектиран за перфектна работа с пресите и пещите Ivoclar Vivadent.



Циркониеви дискове

IPS e.max ZirCAD Prime & IPS e.max ZirCAD Prime Esthetic



Лесна обработка и повече свобода при дизайна в ежедневно ви работа.

 dentstore

www.dentstore.bg

orders@dentstore.bg

02 493 01 66

Ефективност и здравина от ново поколение



IPS e.max® ZirCAD Prime

- Синтероване само за 15 минути ^[1]
- Минимална дебелина на стената от 0.8 мм при изработка на коронки благодарение на якост от 1,100 MPa ^[2]
- Естествен преход на цвят и трансlucentност



научете
повече

[1] Програмат CS6: програма за бързо синтероване за 15 минути без предварително изсушаване или CEREC SpeedFire: две коронки за 10 минути без предварително изсушаване. R.D. Ivoclar-Schaan, L21, Дентин, средна стойност на якост на огъване, R.D. Ivoclar, Schaan.

Making People Smile
ivoclar.com

ivoclar

Първото впечатление е от значение

ЛАБОРАТОРНИ СЛУЧАИ, ИЗРАБОТЕНИ С КОМПАКТНИЯ ФРЕЗОВАЧЕН АПАРАТ PROGRAMILL DRY И НАЙ-СЪВРЕМЕННИЯ ЦИРКОНИЕВ ОКСИД IPS E.MAX ZIRCAD PRIME

Oliver Brix

През април 2021 г. лабораторията ни разшири дигиталното си портфолио с ново оборудване: устройство за сухо фрезозване PrograMill DRY (Ivoclar). Компактният му размер ни спечели. В комбинация със софтуера PrograMill CAM, фрезата PrograMill Dry представлява удобен пакет. Въпреки че нашата лаборатория е съсредоточена предимно върху аналогови приложения, ние използваме и CAD/CAM технология за определени процедури, особено за изработване на циркониеви възстановявания. Анализът на разходите и ползите показва, че като малка бутикова лаборатория, нямаме много възможности да инвестираме в големи и сложни CAD/CAM системи.

Обобщение: Поглед назад към първата ни година с PrograMill DRY

Апаратът PrograMill DRY изпълни безупречно всички задачи, които му възложихме. Устройството осигурява голяма прецизност дори при тънки ръбове и гладки повърхности. В сравнение с подобни фрезозачни системи, времето за обработка е кратко, което се дължи на тясно координираното взаимодействие между компонентите CAM и CNC. Работата с апарата е удобна, вътрешността му лесно се почиства, а механизмът за зареждане на дискове е лесен и дори гениален (сн. 1). PrograMill DRY може да обработва различни материали, като например дискове за временни конструкции или вощени структури, в допълнение към циркониевия оксид. Тези приложения предлагат привлекателни варианти и има голяма вероятност в близко бъдеще да започнем да ги фрезозваме. Освен това, софтуерът PrograMill CAM предлага ясно подреден потребителски интерфейс и интуитивно управле-



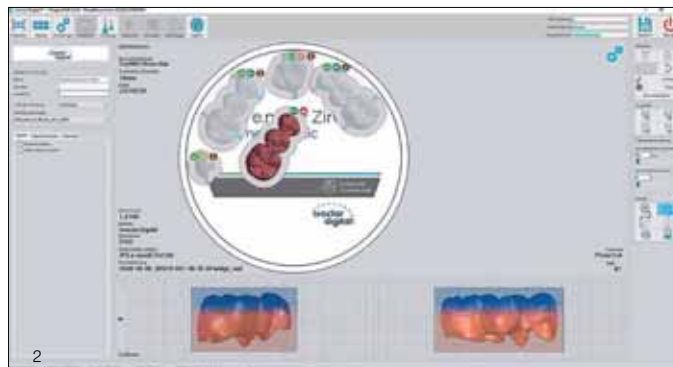
сн. 1 „Малък по размер, голям по производителност“ ... компактен фрезозачен апарат PrograMill DRY



Оливър БРИКС

е международно признат експерт в областта на изцяло керамичните конструкции. Преди около година той започва да използва новият настолен фрезозачен апарат PrograMill DRY (Ivoclar) в своята лаборатория. В настоящата статия Брик обобщава опита си с компактното устройство за сухо фрезозване и описва причините, довели го до внедряването на системата от циркониев оксид IPS e.max ZirCAD Prime за много приложения.

сн. 2 PrograMill CAM предлага ясно подреден интерфейс и отговаря на всички изисквания.



ние при подготовката на CAD-обектите (сн. 2). Софтуерът позволява точно и възпроизводимо позициониране на CAD-възстановяването върху диска. Това е ключов фактор за успех, особено при използване на циркониево-оксидни дискове, които се отличават с интегрирана прогресия на цвета и трансlucentност, като например новите IPS e.max ZirCAD Prime и IPS e.max ZirCAD Prime Esthetic.

Връзката между избора на стратегия за фрезозване и извършването на модификации на стратегията е лесно разбираема и приложима. Въпреки това е препоръчително да се премине през солидно обучение за използване на софтуера. Дори и да използвате най-добрите налични опции, апарати и стратегии за фрезозване, CAD/CAM възстановяванията никога няма да са напълно готови за употреба, веднага след процеса на фрезозване. Ние се отказваме от тази идея преди време и започнахме да разглеждаме CAD/CAM фрезозването като ценен и важен етап, който допринася за нашата аналогова работа и процедура по финансиране.

Циркониев оксид и избор на материал

През последните години циркониевият оксид се предлага в голямо разнообразие от заготовки с

различна степен на translucentност, цветови градиенти и степени на якост. Това голямо разнообразие изисква подробно разглеждане на основните свойства на циркониевия оксид. Преди да изработим едно възстановяване, трябва да сме наясно с целта на процеса на фрезозване, който ще се осъществи. За какво ще се използва скелетът: цялостно фасетиране, частично фасетиране, монолитно възстановяване или хибридна структура? Дали искаме да изработим възстановяване на единичен зъб, малък мост или мост с голяма дължина? Ако е мост, ще бъде ли поставен върху импланти? Трябва внимателно да се обмислят възможностите, преди да решим кой е най-добрият възможен материал за това, което предстои да изработим.

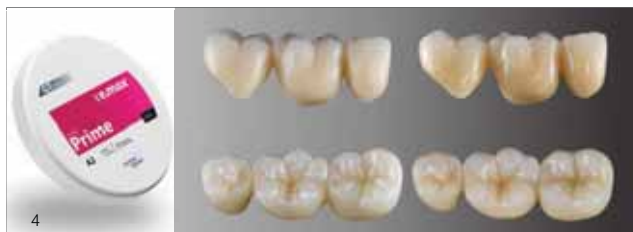IPS e.max ZirCAD Prime и IPS e.max ZirCAD Prime Esthetic

В този доклад споделяме опыта, който натрупахме с циркониево-оксидните материали IPS e.max ZirCAD Prime и IPS e.max ZirCAD Prime Esthetic от Ivoclar (сн. 3). И двата циркониеви материала са основани на градиентна технология и съчетават две циркониево-оксидни суровини с различна якост на огъване в един продукт. Те се отличават с безпроблемно преливане на цвят и translucentност. IPS e.max ZirCAD Prime комби-



3

сн. 3 Новите циркониеви материали IPS e.max ZirCAD Prime и IPS e.max ZirCAD Prime Esthetic съчетават здравина и естетика в един продукт.



4

сн. 4 Циркониево възстановяване след синтероване и последващо финаране.

сн. 5 Среца на дигиталното и аналоговото.



5

сн. 6 Комбинацията от правилния стратегии води до прецизност ...

сн. 7 ... до най-малкия детайл.

сн. 8 След отделянето от диска, въз-



6



7

нира циркониев оксид 3Y-TZP (дентинова област) с 5Y-TZP (инцизална област). В резултат на това материалът предлага якост на огъване от 1200 МПа в дентина и 650 МПа в инцизалната област (сн. 4). Естетичната версия IPS e.max ZirCAD Prime Esthetic е различна, доколкото якостта ѝ на огъване е леко намалена в дентиновата област, за да се увеличат максимално изключителните ѝ естетични свойства. Състоящ се от комбинация от 4Y-TZP и 5Y-TZP, този материал предлага повишена трансlucentност и е предназначен за възстановявания на единични зъби и тричленни мостове. И двата циркониеви материала съчетават балансиран естетични свойства със стабилна яркост и изключително красива трансlucentност в инцизалната област. На сн. 4 е

показан мост, изработен от IPS e.max ZirCAD Prime след синтероване и глазиране. Глазурата е нанесена, за да се подчертае по-ясно цветовият ефект.

„Създаването“ на циркониеви възстановявания

Високата трансlucentност и почти перфектното съвпадение с разветката са сред атрибутите, които характеризират IPS e.max ZirCAD Prime Esthetic (сн. 5). Наблюдаваме високо ниво на точност и прецизност на детайлите веднага след процеса на фрезозане с модифицираната стратегия (сн. 6 и 7). Преди възстановяването да бъде отделено от диска, прахът

ПРОТЕТИКА

становяването се обработва ръчно (преди синтероване), за да се направят фини корекции в зоните, където фрезовачният апарат се нуждае от помощта на зъботехника.

сн. 9 Аналоговото прави дигиталното перфектно!

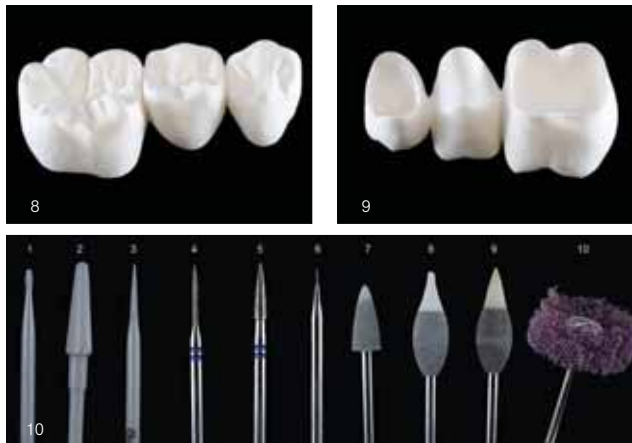
сн. 10 1-3: Борери - циркониев оксид (Briedel Dental) за първоначално загладяване и обработка.

4-5: Z-образни диамантени борери (NTI) за фино контуриране.

6: Триъгълен борер (Komet) за отсепариране и реконтуриране на фисурите.

7-9: Гумички, специално разработени за зелени компактни материали (Frank Dental).

10: Найлонова четка (Scheu) за загладяване и изтъняване на ръбовете.

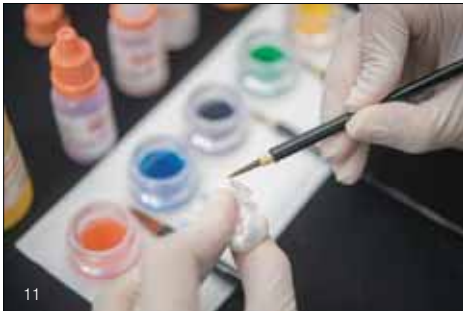

от шлифоването е отстранен в малка камера с помощта на аспирация и въздух под налягане. За отсепариране на конекторите, използваме тънък заострен борер за циркониев оксид. Лекото движение на борера предотвратява появата на отчупвания. По принцип използваме разнообразна гама от циркониеви оксидни борери и дори ги прилагаме за контуриране на възстановявания преди синтероване. Смятаме, че е най-добре да се финализират всички детайли на контурирането и да се загладят повърхностите на възстановяването преди синтероване (сн. 8 и 9). Това означава, че след синтероване на възстановяването са необходими само минимални корекции, например изтъняване на ръбовете или извършване на фини оклузални корекции. На сн. 10 е показан общ преглед на използваните ротационни борери.

Нанасяне на индивидуализирани цветови ефекти преди синтероване

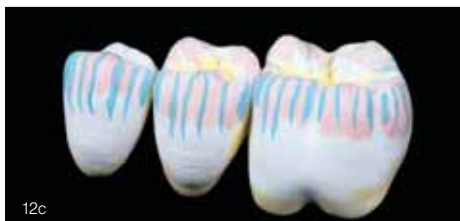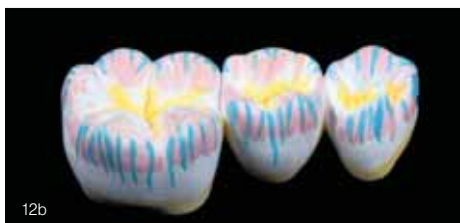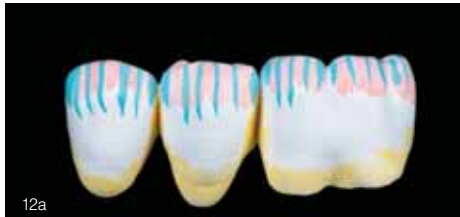За изцяло фасетирани възстановявания използваме само бели – неоцветени – циркониеви бло-

кове (т.е. цвят MO-0). В този случай, само оцветяваме леко ръбовете на скелетната конструкция, използвайки техниката на инфилтрация. В определени случаи дискретно подчертаваме зоната на инцизалната трета на скелета, използвайки смес от сиво и лилаво. Съществуват редица възможности за индивидуализиране на монолитни възстановявания или конструкции, които са фасетирани по лабиалната повърхност. Тук най-големият визуален ефект може да се постигне чрез просто нанасяне на външни цветове преди изпичане. Ако преди синтероване се нанесат инфилтриращи течности, съществува риск цветовият ефект да не изглежда както е предвидено и да не може да се коригира или да се коригира само чрез изпичане. Обемното изпичане обаче може да отслаби структурата на циркониевия оксид и затова трябва да се избягва. И така, има ли смисъл изобщо да се прилагат инфилтриращи течности преди синтероване? Има една проста причина, поради която се прилагат инфилтриращи течности: те спомагат за създаването на естествен дълбочинен ефект, излъчван от вътрешността на възстановяването. Увеличаването или намаляването на луминесценцията и интензитета на цвета трябва да идва от дъл-



сн. 11 Дискретна инфилтрация с инфилтриращи течности IPS e.max ZirCAD.

сн. 12a до 12c Двойно нанасяне на дентин в апроксималните и цервикалните области, както и в централната част на оклузалната повърхност. Смесване на сиво и лилаво и нанасянето им върху инцизалната трета и склоновете на туберкулите с едно нанасяне. Еднократно нанасяне и на сини петънца върху инцизалната трета. Това не създава цялостен син ефект. Следователно това нанасяне не е от критично значение и се извършва само, за да се придаде повече виталност на възстановяването.



бочината на възстановяването, за да изглежда естествено.

По-долу се описва процедура, която прилагаме в нашата лаборатория, за да създадем фини индивидуализирания на цветовете.

Възстановяването се почиства с различни четки преди да се персонализира като се отстраняват и всички остатъци. Оцветителните течности се пълнят в малки контейнерчета, а в допълнително контейнерче се налива дестилирана вода. За нанасяне на течностите се използват плоски четки и такива със заострен връх (без метални части). Препоръчително е да се носят ръкавици при докосване на конструкциите преди синтерване. Процедурата по инфилтрация се стартира с нанасяне на един или два слоя течност А2 върху цервикалната, интерденталната

и оклузалната зони (сн. 11). Инцизалната трета се подчертава с еднократно нанасяне на лилаво и сиво, за да се създаде илюзия за дълбочина. Нанасянето на тези цветове може да се разшири, за да се достигне до склоновете на туберкулите. Този подход предотвратява прекалено яркия вид на възстановяването – явление, което за съжаление е често срещано при почти всички циркониеви материали. Медиалните и дисталните области могат да бъдат подчертани с еднократно нанасяне на синьо. Снимки 12a до 12c показват областите върху възстановяването, инфилтрирани с оцветителни течности. Предпочитаме да използваме плоска четка за индивидуализиране на големи повърхности и заострена четка за нанасяне на цветовете като точки на избрани места. Ако искате да промените ефекта или ако

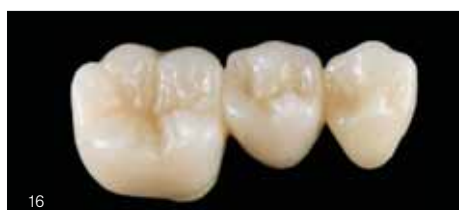
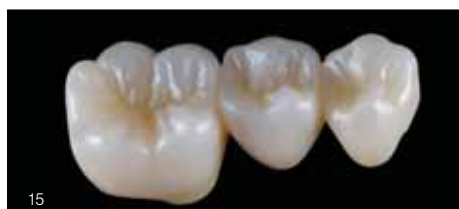
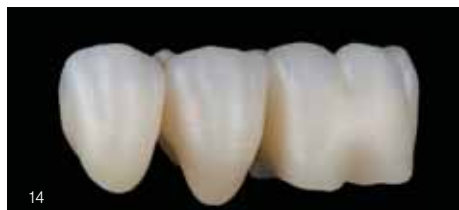сн. 13 Пещта за синтероване Programat S2 е с висока оценки за постигане на отлични резултати.

сн. 14 Синтерован мост.

сн. 15 Оклузален изглед след бавно синтероване, който дава представа за визуалния ефект.

сн. 16 Тънкият слой глазурен материал придава живот на цвета и динамика на материала. Препоръчително е циркониевият оксид да не се оставя само с полиране. Полирането се извършва след глазирането, за да се нанесат финалните шрихи.



не сте сигурни относно инфилтрацията, е препоръчително предварително да инфилтрирате възстановяването с дестилирана вода (веднъж или два пъти), след което веднага да нанесете оцветителна течност. След като процедурата по инфилтрация приключи, възстановяването се подсушава под инфрачервена нагревателна лампа в продължение на 15 до 50 минути и след това се поставя върху подложка за синтероване.

Синтероване: централен компонент на работния процес с цирконий

Процесът на синтероване в пещта Programat S2 (Ivoclar) (фиг. 13) е от решаващо значение за окончателната здравина и визуалния вид на въз-

становяването. Често на синтероването не се обръща необходимото внимание, което то заслужава като съществен компонент при изработването на дадено възстановяване. Понякога се използват предварително зададени програми, дори ако обемът и размерът на структурите, които ще се синтерват, са различни от препоръчителните за тези програми. Необходимо е да контролираме ситуацията като коригираме температурните настройки, когато синтерваме големи конструкции. Препоръчително е също калибриране на пещта и извършване на визуална проверка на нагревателните елементи, тъй като всяко отклонение в необходимата температура на синтероване може да повлияе неблагоприятно на цветовия ефект. По подразбиране за големи елементи повишаваме температурата с 20°C до 30°C, за да постигнем пови-

шаване на нивото на трансlucentност.

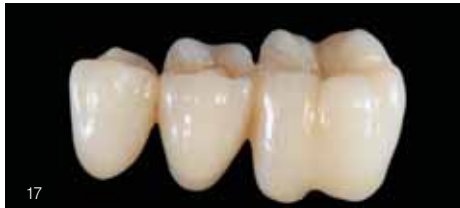ЗАБЕЛЕЖКА: посочените по-горе препоръки са наши собствени и не съвпадат с препоръките на производителя.

Финиране: Възможност за усъвършенстване на резултатите

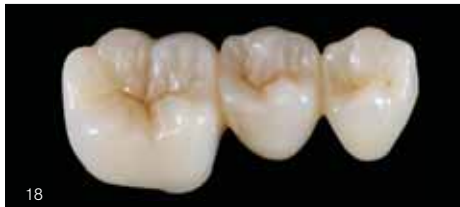След синтероване, възстановяването, фрезозване от IPS e.max ZirCAD, изглежда много приятно (сн. 14). Обикновено точността на прилягане се постига без никакви затруднения, ако са използвани правилните параметри за препариране, отпечатък, дизайн и фрезозване. Циркониевите възстановявания разкриват пълния си естетически потенциал, след като се покриват с глазурен материал (сн. 15 и 16). Полирането само по себе си прави възстановяването сиво и нарушава съвпадението на цвета. Преди оцветяване на възстановяването се нанася равномерен, тънък слой глазура и се изпича. След това се извършва изпичане на боичките с модифицираните оцветители. Използваните материали за тази стъпка, са взети от серията IPS Ivocolor Shades and Stains (Ivoclar), като са смесени с придружаващата глазура Glaze Paste FLUO. Съотношението на смесване може да варира от 20% до 50% глазурна паста Glaze Paste. В настоящия случай са приложени само няколко индивидуализирания. Като последна стъпка се извършва фина полиране с помощта на фина полираща четка и полираща паста от циркониев оксид (сн. 17 и 18).

Циркониев оксид: материал за много случаи

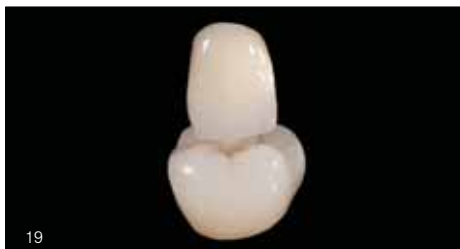IPS e.max ZirCAD Prime Esthetic се доближава много до пресованата керамика IPS e.max Press HT (висока translucentност) по отношение на съвпадение на цвят, яркост и външен вид. От естетична гледна точка, IPS e.max ZirCAD Prime Esthetic може да се използва за всички възстановявания на единични зъби и малки мостове без



сн. 17 Завършеното възстановяване, изработено от IPS e.max ZirCAD Prime Esthetic, след фино оцветяване, глазуране и финално полиране.



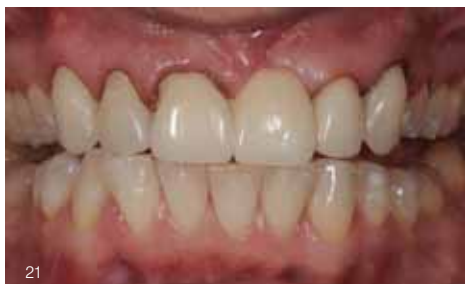сн. 18 Всички детайли, взети заедно – включително цветовият ефект и цялостното впечатление – прикриват факта, че това възстановяване е изработено от циркониев оксид (изключително опакителен материал). Едно ново поколение материали открива атрактивни възможности.



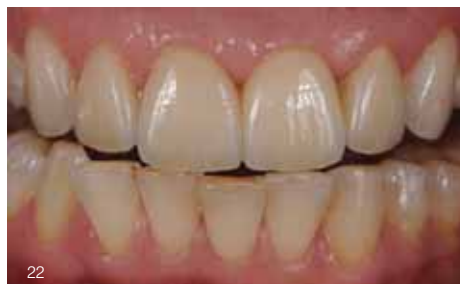сн. 19 Отлично съвпадение на цвета и високо качество на изработване.



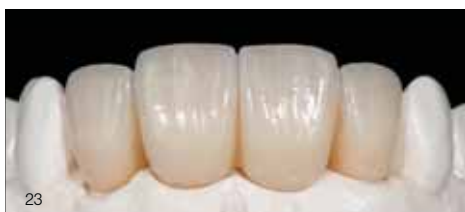сн. 20 Степената на яркост също е впечатляваща.



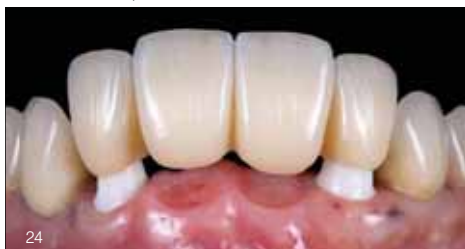сн. 21 Първоначалната ситуация: дългосрочни временни конструкции като подготовка за ново протетично възстановяване.



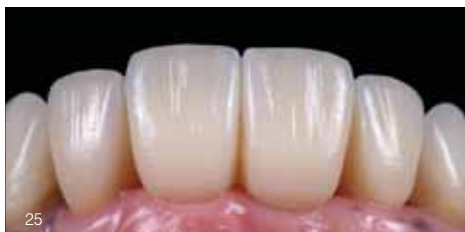сн. 22 12 фасети и мост с лабиално фасетиране, изработени от IPS e.max ZirCAD Prime.



сн. 23 Циркониев мост (IPS e.max ZirCAD Prime) върху индивидуални циркониеви абатмънти, отново с конвенционално лабиално фасетиране (IPS e.max Ceram).



сн. 24 Мостът ...



сн. 25 ... хармонично интегриран в околната зъбна региция.

никакви ограничения. Снимки 19 и 20 показват фрезована монолитна дистална коронка след оцветяване и глазиране. На снимки 21 до 25 са демонстрирани различни клинични случаи с възстановявания от IPS e.max ZirCAD Prime, които са изцяло фасетираны от лабиалната страна с IPS e.max Ceram (Ivoclar).

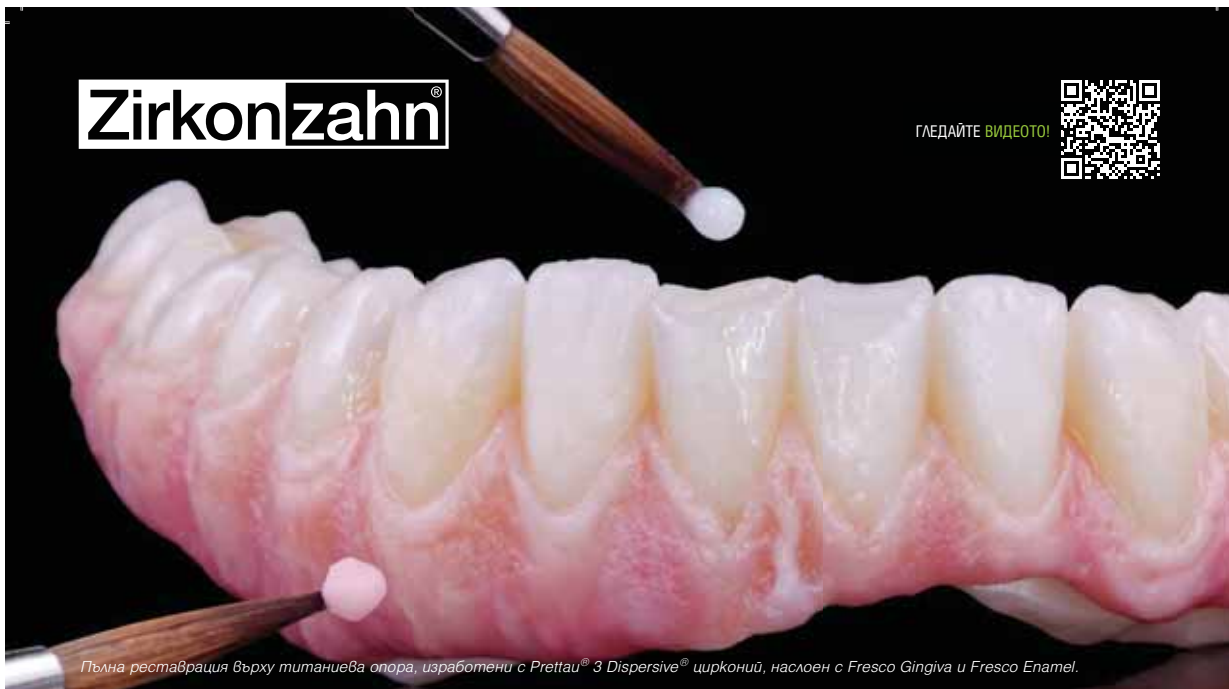Заклучение: Взаимодействие между човек, апаратура и материал

С помощта на подходяща CAD/CAM система и най-съвременно портфолио от материали, работен процес, който използва CAD конструиране, фрезоване и индивидуализиране, може да се интегрира ефективно в работната среда на малка лаборатория за изработване на циркониеви възстановявания. Трябва да се възползваме от новите възможности, които ни се предоставят, за да разширяваме непрекъснато лабораторното си портфолио, и да не си поставяме граници в бъдеще.

Превод: д-р Ана КОСТОВА

Zirkonzahn®

ГЛЕДАЙТЕ ВИДЕОТО!



Пълна реставрация върху титаниева опора, изработени с Prettau® 3 Dispersive® цирконий, наслоен с Fresco Gingiva и Fresco Enamel.

ZIRKONZAHN FRESCO CERAMICS

НОВА КЕРАМИКА ЗА ГИНГИВА И ФАСЕТИРАНИ ВЕСТИБУЛАРНИ ЗЪБНИ ПОВЪРХНОСТИ

Монолитните и редуцираните циркониеви конструкции могат бързо и лесно да бъдат моделирани в областта на гингивата и вестибуларните зъбни повърхности с новите керамични пасти Fresco Gingiva и Fresco Enamel.

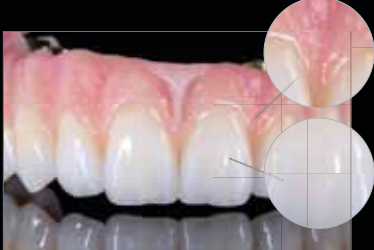Характеризирането с глазури, особено в гингивалната област, вече не е необходимо, тъй като естественото възпроизвеждане на тъканите може да се постигне чрез нанасяне на керамичните пасты.

В сравнение с конвенционалната керамика, фреско пастите остават влажни за по-дълго време и могат да се моделират в продължение на няколко часа.

Консистенцията на пастите може да бъде допълнително персонализирана чрез добавяне на двете смесващи течности Fresco Liquid и Fresco Gel. Поради високата си първична плътност, пастите имат много малко свиване. Това означава, че един работен цикъл на изпичане е достатъчен, за да се завърши формата на зъба и гингивата с Fresco керамиката.

Циркониевите структури с различни размери могат да бъдат изпичани едновременно. Параметрите като време на задържане и/или температура не трябва да се променят. Стъпките за повишаване и понижаване на температурата са единствените, които трябва да се адаптират, тъй като те са пряко свързани с размера и масата на циркониевите конструкции.

При необходимост от корекции се използват същите параметри. Това означава, че с много лесен но ефикасен процес на изпичане могат да се постигнат стабилни резултати.



НОВО!

FRESCO ESSENTIAL SET

ПО ИЗБОР:

Fresco Enamel Transpa Orange
и Fresco Enamel Transpa Grey



DENTA®
dental materials &
devices distribution **LiMar**

ДЕНТА ЛИМАР ООД

за повече информация GSM: 0878 697700 Маринова; e-mail: zx27@dir.bg; dentalimar@abv.bg



Зъботехник
Хавиер КОРЕХИДОР,
Испания
www.instagram.com/luxurlab

Преосмисляне на индивидуалната естетика

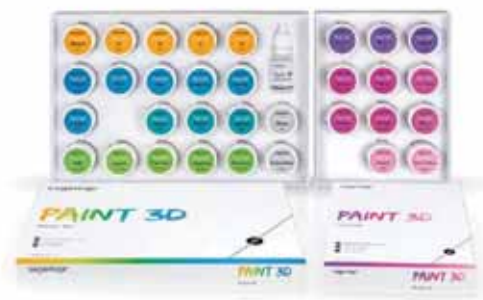НЕОБИЧАЕН СЛУЧАЙ НА ПАЦИЕНТ, РАЗРЕШЕН С PAINT 3D

DT Javier Corregidor

Въведение

Естетиката в зъботехниката е нещо повече от една реконструкция на форма и цвят. Тя е изкуството на незабележимо пресъздаване. Ефективността е свързана с постигане на съвършенство с минимални усилия. Ежедневната работа на един зъботехник се движи между тези два полуса: от една страна, очакванията на пациента за естетичен, функционален и траен резултат; от друга страна, необходимостта да се работи с възпроизводими и икономични работни протоколи.

Представеният клиничен случай показва как един необичаен профил на зъбите е успешно пресъздаден с помощта на универсалната система с оцветители Paint 3D (Sagetaх). Той е доказателство, че големите предизвикателства в индивидуалната естетика днес могат да се решат с опростен работен процес, без да се прави компромис с естествено изглеждащия вид и функция.



Първоначалната ситуация

Този клиничен случай се оказва голямо предизвикателство относно постигането на естетика, тъй като профилът на зъбите е необичаен и асиметричен. Естетиката обаче винаги е субективен фактор. Тя е пряко свързана с индивидуалните нужди и очакванията на пациента в даден момент от неговия живот.

След подробен анализ на ситуацията и обсъждане на случая се установи, че с Paint 3D можем да разрешим проблема и да постигнем желаната естетика. Целта е да се приложи сложна цвятова схема дори и чрез редуциран, ясно структуриран работен протокол – и с едно изпичане да се постигне високоестетичен резултат (сн. 1).

Материали и процес на изработване на дизайна

Основата се състои от коронки в блок, изработени от NexxZr T Multi (Sagamax) с цвят A4. Този цирконий впечатлява с хармоничния си цвят и градиента на трансlucentност, както и с изразена дълбочина на цвета, като предлага идеални условия за създаване на естествено изглеждаща основа за последващо индивидуализиране.

След интегративен процес на изработване на дизайна, при който формата и текстурата на повърхността са внимателно координирани, фокусът се измести към цвятовата схема. Целта е да се възпроизведе референтният зъб възможно най-точно.

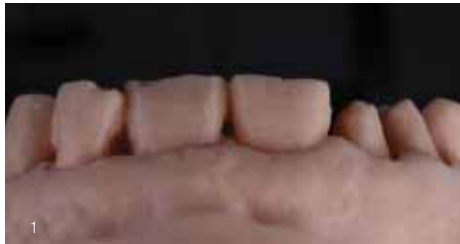Коронките са предварително характеризирани в несинтеровано състояние с инфилтриращи течности в кафяво (Brown) и виолетово (Violet). Тази цвятова композиция отразява сложността на цветовете на естествения зъб от вътрешността му и създава една витална основа за окончателното индивидуализиране (сн. 2 и 3).

Оцветяване с Paint 3D

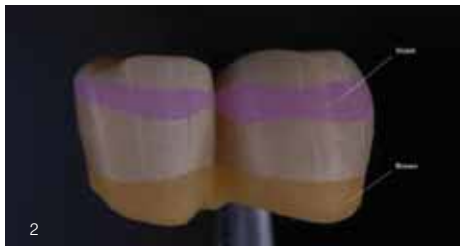След синтероването се извърши окончателното индивидуализиране. Референтни снимки се използват като шаблони за точно възпроизвеждане на най-фините нюанси.

Специалната характеристика на Paint 3D се крие в прецизния контрол на нанасянето на цветовете:

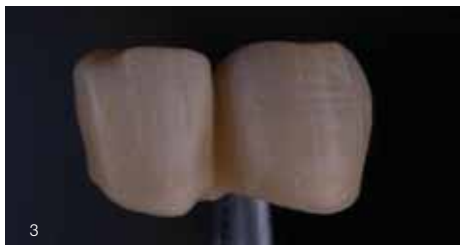
- Това, което виждате, е това, което получавате: нанесеният цвят съответства точно на окончателния резултат след изпичане.



сн. 1 Отпечатан модел с първоначалната ситуация.

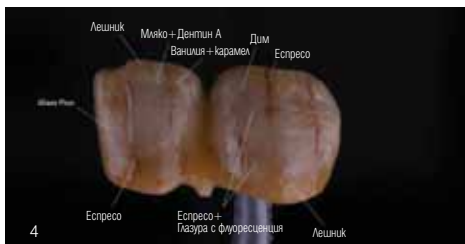

сн. 2 Визуализация на инфилтрираните области.

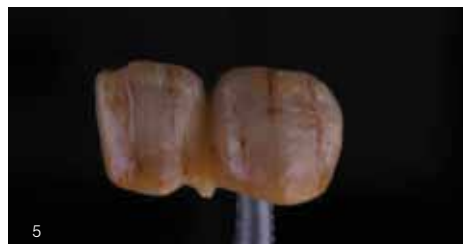

сн. 3 Цвятова композиция на скелетната конструкция след синтероване.

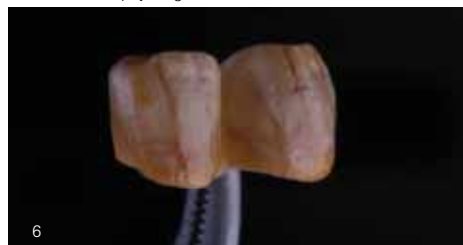- Безкрайни възможности за комбиниране: пастите могат да се смесват и комбинират по всякакъв начин, създавайки естествено изглеждащи преходи и дълбочина.
- Опростен работен протокол: Благодарение на тиксотропната си консистенция, пастите могат да се нанасят контролирано без нежелано разтичане.
Само след едно изпичане е постигнат много добър резултат както от функционална гледна



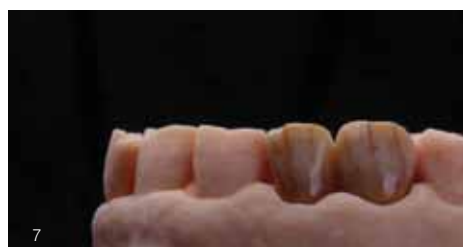сн. 4 Схема на нанасяне на оцветителите Paint 3D.



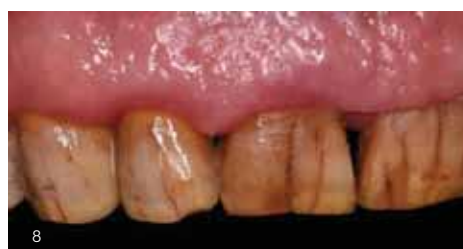сн. 5 Възстановяването с нанесените оцветители, поставено върху модела.



сн. 6 Възстановяването с нанесените оцветители преди изпичане.



сн. 7 Изпечената реставрация върху модела.



сн. 8 Възстановяването веднага след поставянето.

точка, така и от естетична. Възстановяването се интегрира хармонично в наличната зъбна редица и напълно отговаря на очакванията на пациента (сн. 4 до 8).

Заклучение

Този случай показва, че индивидуалната естетика може да бъде издигната на ново ниво със съвременните системи за оцветяване като Paint 3D. Докато конвенционалните техники често изискват множество цикли на изпичане и многобройни слоеве материал, Paint 3D предлага ефикасен от гледна точка на времето и възпроизводим процес на работа с изключителна прецизност по отношение на цвета.

Комбинацията от висококачествен цирконий с хармонични цветове и градиент на транспарентност, прецизен CAD/CAM дизайн и иновативни цветни пасты открива ново измерение при индивидуализирането на зъби. Paint 3D се оказва не само практична, но и перспективна система, предлагаща на зъботехниците изцяло нови възможности.

Границите на това, което може да се постигне с протокол с редуцирани работни етапи се разширяват значително. В крайна сметка, единственото ограничение, както често се случва в зъботехниката, остава въображението на практикуващия.

Превод: г-р Ана КОСТОВА



VOP

DENTAL EQUIPMENT MANUFACTURING

www.vop-bg.com



**КАЧЕСТВО
ПРЕЦИЗНОСТ
ДОСТЪПНОСТ**

**NEW
PRODUCT**

- Висока плътност
- Ниска пропускливост
- Персонализиран цвят
- Защита от проникване

Dentios
ВАШИЯТ ВЕРЕН ПАРТНЬОР



Сканирай **ТУК**
Виж как работи!



Aidite



ул. Димитър Моллов 12

тел: +359 882 822 221

Ексклузивен представител на AIDITE за България